

4-paper bu ani

by 4-paper Bu Ani

Submission date: 15-Jun-2024 12:42PM (UTC+0700)

Submission ID: 2402850812

File name: 4-paper_bu_ani.pdf (989.84K)

Word count: 5244

Character count: 31102

Studi morfologi jantung, paru, limpa, ginjal, dan ovarium musang luwak (*Paradoxurus hermaphroditus*) dari Kalimantan, Indonesia

Morphological study of the heart, lungs, spleen, kidney, and ovarium of asian palm civet (*Paradoxurus hermaphroditus*) from Kalimantan, Indonesia

1

NIDAUL KHASANAH^{1,*}, HERI BUDI SANTOSO¹, ANNI NURLIANI^{1,2,**}

¹Program Studi Biologi, Fakultas Matematika dan Ilmu Pengetahuan Alam, Universitas Lambung Mangkurat, Jl. Ahmad Yani Km. 36, Banjarbaru 70714, Kalimantan Selatan, Indonesia. Tel.: +62-511-471212, Fax.: +62-511-4782899, *email: nidaul.kh00@gmail.com

²Program Studi Doktor Ilmu Lingkungan, Program Pascasarjana, Universitas Lambung Mangkurat, Jl. Brigjen H. Hasan Basry Kayu Tangi, Banjarmasin 70123, Kalimantan Selatan, Indonesia. Tel.: +62-511-4321080, **email: anninurliani@ulm.ac.id

Manuskrip diterima: 25 March 2023. Revisi disetujui: 26 June 2023.

Abstrak. Khasanah N, Santoso HB, Nurliani A. 2023. Studi morfologi jantung, paru, limpa, ginjal, dan ovarium musang luwak (*Paradoxurus hermaphroditus*) dari Kalimantan, Indonesia. *Pros Sem Nas Masy Biodiv Indon 9: 158-165*. Peningkatan permintaan pasar akan biji kopi luwak berpengaruh terhadap musang luwak yang semakin mengalami eksploitasi kemudian berdampak pada kesejahteraan hidupnya. Perlu dilakukan kajian mengenai organ musang luwak untuk menyediakan informasi dalam bentuk *bank data* biologis sebagai salah satu langkah dalam konservasi musang luwak. Literatur mengenai morfologi musang luwak asal Kalimantan terutama organ jantung, paru, limpa, dan ovarium belum pernah dilaporkan. Penelitian ini bertujuan untuk mengkaji morfologi dari organ jantung, paru, limpa, ginjal, dan ovarium musang luwak Kalimantan. Penelitian ini menggunakan tiga ekor musang luwak betina yang ditimbang berat badan dan diukur panjang tubuhnya. Setelah itu dilakukan pembedahan dan pengambilan sampel. Pengamatan morfologi meliputi tata letak, bentuk, warna, konsistensi, dan deskripsi bagian-bagian organ. Hasil menunjukkan bahwa jantung berada di belakang sternum, berbentuk piramida terbalik, padat, dan berwarna merah pucat. Paru berbatasan langsung dengan costae pada lateral, 2 lobus kiri dan 3 lobus kanan, kenyal elastis, dan berwarna merah muda gelap. Limpa terletak di posterior tulang rusuk kiri, kenyal, berbentuk seperti lidah dan berwarna merah muda gelap. Ginjal melekat pada dinding abdomen posterior, padat, berbentuk seperti biji kacang merah, berwarna merah tua. Ovarium berada di pelvic cavity, berbentuk bulat oval kecil seperti kacang hijau, lunak elastis, dan berwarna merah muda.

Kata kunci: Morfologi, musang luwak, organ, Kalimantan

Abstract. Khasanah N, Santoso HB, Nurliani A. 2023. *Morphological study of the heart, lungs, spleen, kidney, and ovarium of asian palm civet* (*Paradoxurus hermaphroditus*) from Kalimantan, Indonesia. *Pros Sem Nas Masy Biodiv Indon 9: 158-165*. The increase in demand for civet coffee beans has affected the civet, which is increasingly being exploited and impacting its welfare. Studying the civet organs to provide information in a biological data bank is necessary as a preliminary step in civet conservation. The literature regarding the morphology of the civet from Kalimantan, especially the organs of the heart, lungs, spleen, and ovaries, has never been reported. Therefore, this study examines the morphology of the Kalimantan civet's heart, lungs, spleen, kidneys, and ovaries. This study used three female civets whose body weight and body length were measured; after that, surgery and sampling were carried out. Morphological observations included layout, shape, color, consistency, and description of organ parts. The study shows that the heart is behind the sternum, has the shape of an inverted pyramid, is solid, and has a pale red color. Laterally, the lungs are directly adjacent to the ribs, with 2 left and 3 right lobes, elastic and dark pink. The spleen is located posterior to the left rib, spongy, tongue-shaped, and dark pink. Kidney attached to posterior abdominal wall, solid, bean-shaped, dark red. The ovary is in the pelvic cavity, small, round, oval shape like a green bean, soft elastic, and pink in color.

Keywords: Asian palm civet, Kalimantan, morphology, organs

PENDAHULUAN

Letak pulau Kalimantan yang berada di garis khatulistiwa menyebabkan Kalimantan memiliki keanekaragaman hayati baik flora maupun fauna yang khas (Widyastutie 2020). Salah satu kekayaan itu dari jenis fauna adalah musang luwak (*Paradoxurus hermaphroditus* Pallas, 1777) atau dikenal juga sebagai *Asian palm civet*. Musang luwak adalah hewan kelas mamalia dengan famili Viverridae, dan

ordo Carnivora. Ukuran tubuh fauna famili Viverridae berukuran besar hingga sedang. Sifat hidup musang berada di pohon (arboreal) dan musang termasuk hewan nokturnal. Namun demikian, musang juga memakan buah-buahan untuk mengisi kebutuhan kadar air tubuh sehingga dapat digolongkan sebagai omnivora (Santi et al. 2020).

Musang luwak memiliki nilai ekonomi tinggi yaitu sebagai sumber produsen biji kopi luwak (Muzaifa et al. 2019). Musang luwak juga mempunyai peran penting yang berhubungan

dengan nilai ekologi, yaitu sebagai pemencar biji yang baik (Setia 2008). Namun, keberadaannya dianggap sebagai hama karena sering memangsa ayam maupun buah-buahan warga. Saat ini musang juga banyak dijadikan hewan peliharaan. Aktivitas ini lebih dari sekedar hobi bahkan menjadi *life style* dan digemari masyarakat Indonesia (Rizal 2020).

Baru-baru ini musang juga telah dilaporkan menjadi salah satu hewan yang berperan sebagai host/inang untuk penyebaran penyakit Covid-19 (Li et al. 2020; Dehaut et al. 2022). Hal ini membuat keberadaan musang mulai menjadi perhatian untuk diteliti oleh para peneliti. Selama ini penelitian mengenai musang luwak masih belum dilakukan secara komprehensif, karena musang belum menjadi prioritas dalam kajian peneliti¹³. Meskipun status konservasi musang luwak saat ini adalah *least concern* (Duckworth et al. 2016), tetapi status tersebut bisa saja meningkat menjadi terancam punah apabila terjadi eksploitasi yang terus menerus tanpa ada aturan yang membatasinya. Oleh karena itu, upaya pelestarian dan konservasi musang luwak sangat perlu untuk dilakukan mengingat pentingnya potensi musang luwak di bidang ekonomi, ekologi, dan kesehatan (Shepherd 2008).

Kajian morfologi mengenai organ musang luwak merupakan salah satu kajian yang dibutuhkan untuk menyediakan informasi ilmiah dalam bentuk bank data biologis untuk species musang luwak. Selain untuk menunjang database biologis, penelitian ini bisa sebagai bahan komparasi dan membantu dalam kajian patologi jika ada suatu penyakit yang berhubungan dengan musang luwak untuk penelitian lebih lanjut. Penelitian yang sudah dilaporkan mengenai musang luwak terutama mengenai anatom¹⁹ dan morfologi adalah organ reproduksi jantan (Novelina et al. 2014), otak (Amalo et al. 2019), rangka apendikular (Choudhury et al. 2020), lambung (Hiroyuki et al. 2020), kelenjar anal (Maha et al. 2019), ginjal dan vesika urinaria (Bani et al. 2019), lidah (Kosim et al. 2015), dan trakea (Marina et al. 2021). Sedangkan literatur mengenai morfologi musang luwak asal Kalimantan terutama organ jantung, paru, limpa, dan ovarium belum pernah dilaporkan.

Oleh karena itu perlu dilakukan kajian anatomi struktur tubuh musang luwak Kalimantan terutama pada organ jantung, paru, limpa, ginjal, dan ovarium. Data yang diperoleh melalui penelitian ini diharapkan dapat menjadi rujukan dan sumber da²⁰ase di bidang morfologi untuk penelitian selanjutnya. Berdasarkan uraian tersebut maka dilakukan penelitian ini untuk mempelajari morfologi organ jantung, paru, limpa, ginjal, dan ovarium musang luwak yang kemudian dibandingkan dengan organ yang sama dari ordo Carnivora lain seperti anjing dan kucing.

10

BAHAN DAN METODE

Waktu dan tempat

Penelitian ini akan dilaksanakan mulai bulan September sampai Desember 2022 di Laboratorium Anatomi dan Fisiologi gedung 2 FMIPA Universitas Lambung Mangkurat.

Alat dan bahan

Alat yang digunakan dalam penelitian ini yaitu timbangan⁴, pita ukur, seperangkat alat bedah, papan bedah, pinset, dan kamera untuk dokumentasi. Bahan-bahan yang

digunakan dalam penelitian ini yaitu organ jantung, paru, limpa, ginjal, ovarium dari 3 ekor musang luwak betina.

Prosedur penelitian

Pengambilan sampel organ dan pengamatan makroskopik

Tiga ekor musang luwak betina didapatkan dari hasil perburuan warga di daerah Martapura, Kalimantan Selatan. Musang tersebut kemudian ditimbang berat badannya dan diukur panjang total tubuhnya. Setelah itu dilakukan pembedahan dan pengambilan sampel organ jantung, paru, limpa, ginjal, ovarium. Sampel organ dibersihkan dari jaringan penyerta lemak menggunakan larutan NaCl fisiologis (Hidayati and Akrom 2006). Kemudian organ diamati untuk pengamatan makroskopis meliputi bentuk, warna, konsistensi, dan bagian-bagian morfologi organ diidentifikasi serta didokumentasikan.

Variabel penelitian

Variabel dalam penelitian ini adalah mengamati organ jantung, paru, limpa, ginjal, dan ovarium musang luwak (*P. hermaphroditus*) asal Kalimantan berupa konsistensi, bentuk, warna, dan peletakannya. Hasil berupa gambar tiap organ yang diamati strukturnya lalu dibandingkan dengan organ hewan dari jenis mamalia seperti anjing dan kucing (Bani et al. 2019).

Analisis data

Data yang diperoleh bersifat kualitatif yang meliputi data struktur morfologi organ jantung, paru, limpa, ginjal, dan ovarium akan dianalisis secara deskriptif. Data hasil pengamatan disajikan dalam bentuk tabel dan gambar lalu dilakukan pemotretan gambaran makroanatomi.

7

HASIL DAN PEMBAHASAN

Musang luwak yang digunakan dalam penelitian ini didapatkan dari hasil perburuan warga di lokasi perumahan di wilayah Martapura dengan total 3 ekor musang yang berjenis kelamin betina. Masing-masing morfometri ketiga sampel musang luwak dapat dilihat pada Tabel 1. Setelah dilakukan pengamatan morfometrik, kemudian dilakukan pembedahan dan pengamatan topografi serta morfologi. Pengamatan topografi dan morfologi organ jantung, paru, limpa, ginjal, dan ovarium disajikan pada Tabel 2.

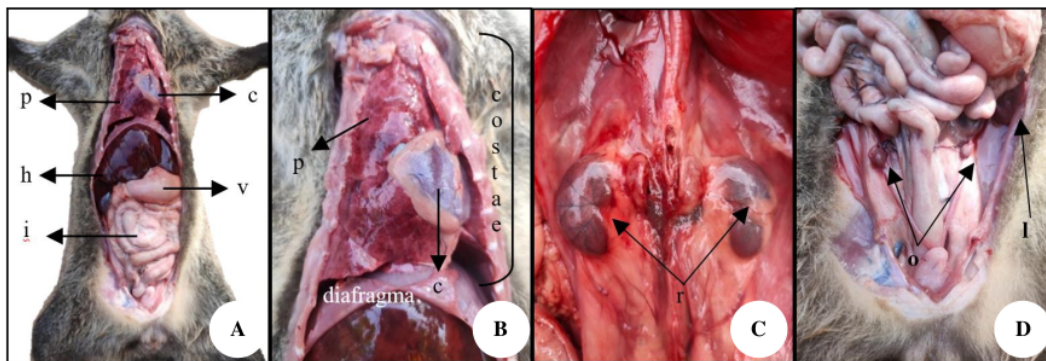
Berdasarkan hasil pengamatan topografi diperoleh data mengenai tata letak organ satu terhadap organ lain. Hasil pengamatan topografi bisa dilihat pada Gambar 1. Hasil pengamatan morfologi terhadap bentuk, warna, dan konsistensi organ dapat dilihat pada Gambar 2. Sementara itu gambar lainnya²¹ menunjukkan detail organ jantung (Gambar 3-4), paru (Gambar 5), limpa (Gambar 6), ginjal (Gambar 7), dan ovarium (Gambar 8).

Tabel 1. Hasil pengukuran morfometrik ketiga sampel musang luwak Kalimantan, Indonesia

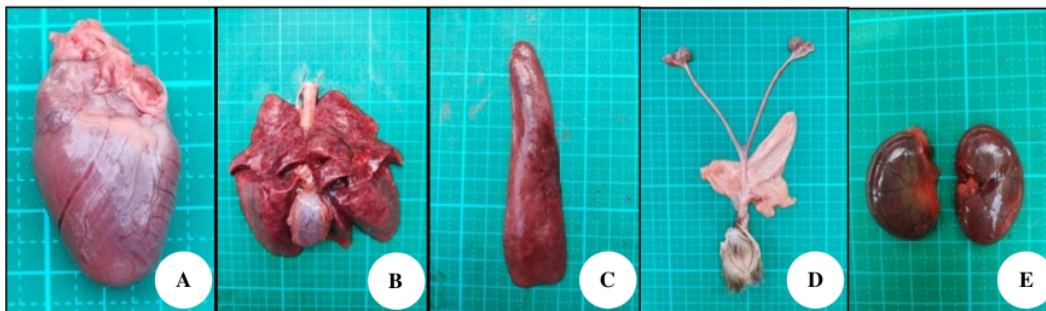
Musang	Berat badan	Panjang tubuh			
		Kepala-ekor	Kepala-anus	Kaki depan	Kaki belakang
Musang 1	0,98 kg	77 cm	39 cm	9 cm	6,5 cm
Musang 2	0,83 kg	71 cm	35 cm	8,5 cm	6 cm
Musang 3	1,9 kg	92 cm	43 cm	11 cm	7 cm

Tabel 2. Pengamatan topografi dan morfologi organ jantung, paru, limpa, ginjal, dan ovarium musang luwak Kalimantan, Indonesia

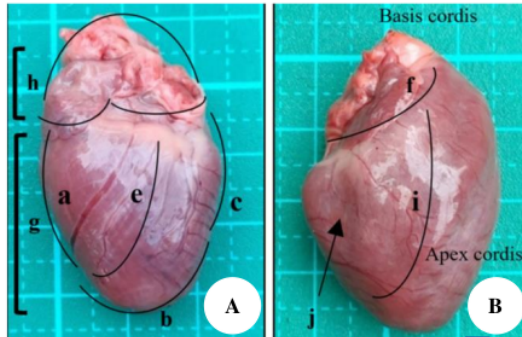
Parameter	Jantung	Paru	Limpa	Ginjal	Ovarium
Tata letak	Terletak di sebelah kiri thorax cavity, berlekatan dengan paru, di belakang sternum (tulang dada)	Berada di thorax cavity, berbatasan langsung dengan costae (tulang rusuk) pada lateral (samping) paru dan berbatasan langsung dengan sternum (tulang dada) di anterior (depan) paru	Berada di abdominal cavity, di posterior tulang rusuk kiri, berhimpitan dengan lambung, berada di lateral abdomen	Berada di abdominal cavity, terletak pada tulang rusuk paling akhir, melekat pada dinding abdomen posterior, terletak di retroperitoneal	Berada di pelvic cavity, terletak di bagian <i>kaudal</i> dari ginjal, berlokasi di peritoneal cavity
Bentuk	seperti piramida terbalik namun tumpul tiap sisinya	memiliki 2 lobus kiri dan 3 lobus kanan	berbentuk memanjang seperti lidah	seperti biji kacang merah	berbentuk kecil seperti kacang hijau
Warna	merah pucat	merah muda gelap	merah muda gelap	merah tua	merah tua
Konsistensi	padat dan kokoh	kenyal dan elastis	kenyal dengan permukaan rata	padat dengan permukaan licin	lunak dan elastis



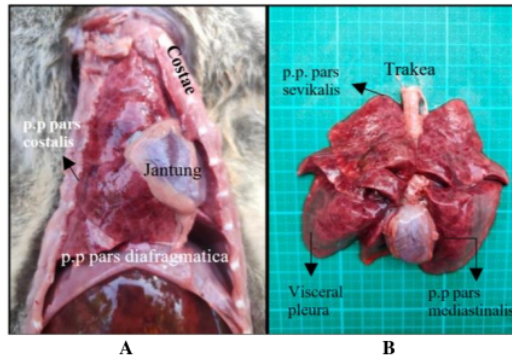
Gambar 1. Gambaran topografik organ jantung, paru, limpa, ginjal, dan ovarium musang luwak Kalimantan. A: Topografi tiap organ secara keseluruhan. Jantung dan paru terletak di thorax cavity. Hati, lambung, usus, dan ginjal terletak di abdominal cavity. Ovarium terletak di pelvic cavity. B: Organ jantung terletak di kiri thorax cavity, berlekatan dengan paru. Organ paru di thorax cavity, berhimpitan dengan costae di bagian lateralnya dan diafragma dibagian inferiornya. C: Organ ginjal dextra dan sinistra terletak di dinding abdomen posterior, terletak di ruang retroperitoneal. D: Organ ovarium dextra dan sinistra terletak lebih inferior dari ginjal. Organ limpa berada di belakang tulang rusuk kiri dan terletak di bagian lateral abdomen, di bawah diafragma. Jantung (cor) = c, paru (pulmo) = p, limpa (lien) = l, ginjal (ren) = r, dan ovarium = o, lambung (ventriculus) = v, usus (intestinum) = i



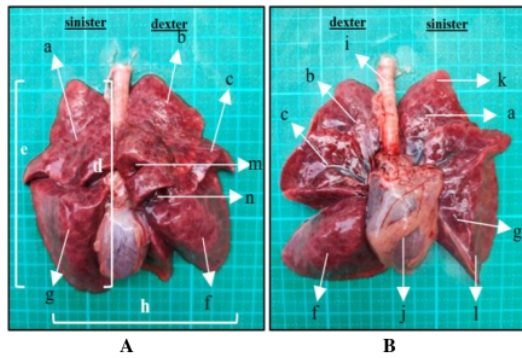
Gambar 2. Gambaran morfologi organ jantung, paru, limpa, ginjal, dan ovarium musang luwak Kalimantan, Indonesia. A. Jantung berbentuk piramida terbalik dengan ujung tumpul berwarna merah muda terang dengan konsistensi padat dan kokoh. B. Paru memiliki 2 lobus kiri dan 3 lobus kanan, berwarna merah muda gelap dengan konsistensi kenyal dan elastis. C. Limpa berbentuk memanjang seperti lidah, berwarna merah muda gelap, dan konsistensi lembut dengan permukaan rata dan licin. D. Ovarium berbentuk kecil seperti kacang hijau, berwarna merah muda dengan konsistensi lunak dan elastis. E. Ginjal berbentuk seperti biji kacang kacang merah, berwarna merah tua dengan konsistensi lembut dengan permukaan rata dan licin



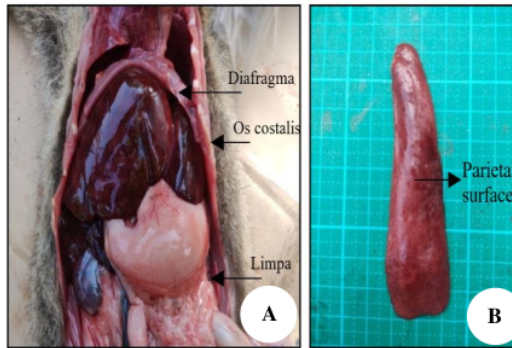
Gambar 3. Organ jantung A. Jantung tampak ventral: a: Right border, b: Inferior border, c: Left border, d: Superior border, e: Sulcus interventricular anterior, f: Sulcus coronarius, g: Ventrikel, h: Atrium. B. Jantung tampak dorsal. i: Sulcus interventricular posterior, j: Epicardium



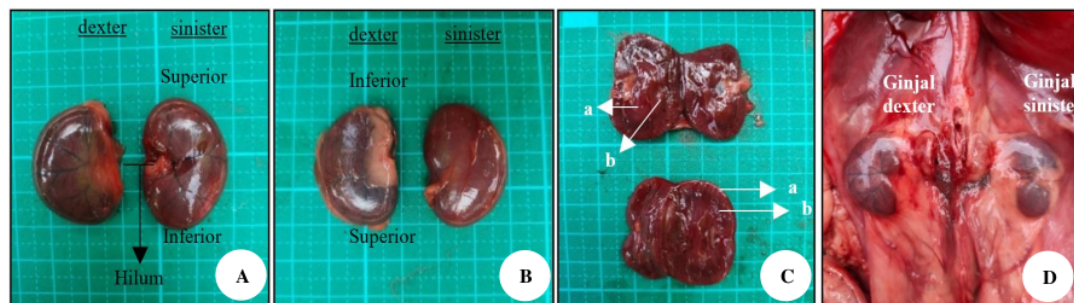
Gambar 5. A. Tampak parietal pleura pada paru, juga terlihat diafragma, jantung, dan costae. B. Tampak visceral pleura dan beberapa parietal pleura lainnya dan trakea



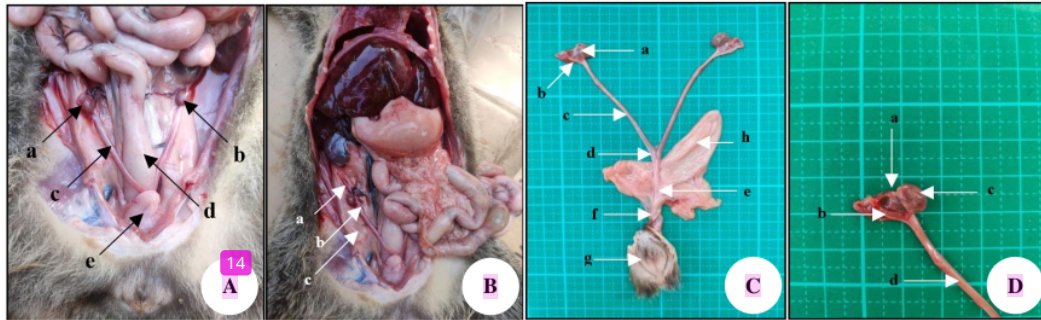
Gambar 4. A. Organ paru tampak dorsal dengan a: Lobus superior sinister, b: Lobus superior dexter, c: Lobus medius dexter, d: Fascies mediastinalis, e: Fascies costalis, f: Lobus inferior dexter, g: Lobus superior sinister, h: Fascies diaphragmatica, m: Fisura horizontalis, n: Fisura obliqua. B. Paru tampak ventral dengan i: Trakea, j: Jantung, k: Apex pulmo, l: Basis pulmo



Gambar 6. A. Topografi dari organ limpa yang terletak posterior dari tulang rusuk kiri, berhimpitan dengan lambung, dan di lateral abdomen. B. Permukaan parietal limpa



Gambar 7. A. Ginjal tampak ventral, B. Ginjal tampak dorsal, C. Morfologi dalam ginjal terdiri dari: a. korteks, b. medulla. D. Topografi ginjal terletak melekat di posterior abdomen



Gambar 8. A. Topografi organ reproduksi betina yaitu: a. Ovarium kanan, b. Ovarium kiri, c. Uterine horn, d. Colon, e. Kandung kemih. B. Ligamen pada ovarium terdiri dari: a. Suspensory ligament, b. Ovarian ligament, c. Broad ligament. C. Organ reproduksi betina musang luwak terdiri dari: a. Ovarium, b. Tuba fallopi, c. Uterine horn, d. Uterus, e. Serviks, f. Vagina, g. Vulva, h. Kandung kemih. D. Morfologi ovarium dan penyertanya yaitu terdiri dari a. Infundibulum, b. Uterine tube/tuba fallopi, c. Ovarium, d. Uterine horn

Pembahasan

Hasil pengamatan morfologi organ jantung, paru, limpa, ginjal, dan ovarium musang luwak dibandingkan dengan spesies hewan mamalia lainnya untuk mengetahui adanya persamaan atau perbedaan antar spesies. Perbedaan morfologi antar spesies pada umumnya terjadi sebagai bentuk adaptasi anatomi terhadap tingkah laku maupun habitat yang berbeda.

Bagian tubuh musang terdiri dari sisi dorsal (punggung) dan sisi ventral (perut). Sisi ventral terbagi menjadi thorac cavity dan abdominopelvic cavity. Thorac cavity menjadi lokasi organ jantung dan paru. Abdominopelvic cavity menjadi lokasi organ limpa, ginjal, dan ovarium.

Organ jantung terletak pada thorax cavity, medial terhadap paru. Bentuk jantung musang luwak yaitu seperti piramida terbalik namun tumpul tiap sisinya. Konsistensi jantung yaitu padat dan kokoh. Warna pada jantung musang luwak yaitu merah pucat seperti yang dapat dilihat pada Gambar 3.

Lapisan luar jantung diselubungi serous membrane yaitu *pericardium*. *Pericardium* yang melapisi jantung berfungsi membatasi gerakan jantung dan memberikan pelumas oleh cairan serofibrosa. *Pericardium* merupakan kantung ber dinding ganda, yaitu *pericardium serosum* dan *pericardium fibrosum*. *Pericardium serosum* adalah inner layer yang terbuat dari jaringan serosa dan terdiri dari lapisan mesotelial. Lapisan ini melakukan kontak langsung dengan jantung. *Pericardium fibrosum* terbuat dari jaringan fibrosa dan mengandung jaringan ikat padat. *Pericardium* ini merupakan outer layer yang bersinggungan dengan organ lainnya (Mori et al. 2021).

Pada Gambar 3 hanya terlihat *epicardium* yang merupakan lapisan terluar dari dinding jantung. Jantung berbentuk seperti piramida terbalik yang bagian atas disebut basis cordis dan bagian bawah disebut apex cordis. Apex terbentuk dari ventrikel kiri. Adapun basis cordis terbentuk dari 2 bagian, atrium kanan dan atrium kiri. Permukaan jantung juga dibagi berdasarkan batasan/border. Terdapat 4 batasan/border yaitu right border, inferior border, superior border, dan left border.

Permukaan jantung juga terdapat sulci/lekukan yang membagi tiap bagian jantung. Lekukan tersebut yaitu sulcus coronaria/atrioventrikularis (mengelilingi hingga terlihat membagi antara basis dan apex), sulcus interventricularis anterior dan posterior. Anterior sulcus interventricularis memisahkan ventrikel kanan dan kiri depan sedangkan posterior sulcus interventricularis memisahkan ventrikel kanan dan kiri bagian belakang. Lekukan jantung juga dapat dilihat pada Gambar 3. Pada jantung bisa dirasakan ada ruang-ruang dan sisi lain lebih tebal dari sisi lainnya. Hal ini dikarenakan otot yang lebih tebal akibat penugasannya memompa keseluruhan tubuh, sehingga diperlukan otot yang kuat dan tebal (Handayani and Endrakasih 2018).

Penelitian pada jantung kambing, bentuk jantung kambing seperti pada umumnya hewan mamalia yaitu piramida terbalik, namun lebih lancip pada apex cordis. Jantung kambing juga lebih besar dari jantung musang luwak dan berwarna merah muda terang yang merupakan *myocardium*. Letak jantung di rongga dada terbentang diantara tulang rusuk ke 3-6 pada kuda, ke 3 -5(6) pada ruminasia dan ke 3-7 pada *carnivora* (Handayani and Endrakasih 2018).

Organ paru memiliki 2 bagian/ganda dan disebut paru kanan dan paru kiri. Paru terletak pada thorax cavity dan bersinggungan langsung dengan jantung di sagittal. Konsistensi paru musang luwak yaitu kenyal dan elastis. Warna paru adalah merah muda gelap seperti yang dapat dilihat pada Gambar 4 bagian B.

Lapisan luar paru terdapat lapisan tipis bernama pleura yang terbagi atas 2 lapisan, yaitu *parietalis* dan *visceralis*. *Parietalis* pleura menempel pada sekitar dinding thorax, dan *visceralis* pleura menempel pada paru. *Pleura parietalis* (p.p.) ini terbagi menjadi 4 bagian, yaitu p.p. *pars costalis* yang menempel pada *costae*; p.p. *pars mediastinalis* yang menutupi bagian *mediastinum*; p.p. *pars diafragmatica* yang berdekatan dengan *diafragma*; p.p. *pars sevikalis/cupula pleura* yang melapisi *pulmo apex* (puncak paru). *Pleura parietalis* dan *visceralis* dapat dilihat pada Gambar 4.

Masing-masing paru memiliki apex, basis, lobus, fissura dan 3 fascies yang dapat dilihat pada Gambar 5. Paru memiliki 2 lobus kiri (sinister) dan 3 lobus kanan (dexter). Dua lobus kiri terdiri dari lobus superius sinister dan lobus inferius sinister. Adapun 3 lobus kanan terdiri dari lobus superius (atas) dexter, lobus medius (tengah) dexter, dan lobus inferius (bawah) dexter.

Fascies (permukaan) pada paru yaitu fascies costalis, fascies mediastinalis, dan fascies diaphragmatica. Fascies costalis menghadap ke costae, fascies mediastinalis akan bersinggungan dengan mediastinum di anterior dan tulang belakang di posterior. Adapun fascies diaphragmatica menghadap ke diafragma.

Diantara lobus superius dan lobus medius dipisahkan oleh fissura horizontalis. Fissura merupakan pemisah antar lobus-lobus paru. Adapun lobus medius dan lobus inferius dipisahkan oleh fissura obliqua. Ini juga dapat dilihat pada Gambar 5.

Warna organ paru musang luwak yaitu merah muda. Penelitian lainnya yang menunjukkan paru anjing yang sehat juga berwarna merah muda cerah akibat aliran darah. Perbedaan jumlah lobus kanan dan kiri ini disebabkan oleh paru kiri yang harus berbagi wilayah dengan jantung. Fissura merupakan pemisah antar lobus dan pada paru anjing juga terdapat fissura obliqua dan fissura horizontalis (Kang et al. 2013).

Limpa merupakan organ tunggal pada karnivora yang berada di abdominal cavity. Limpa terletak posterior dari tulang rusuk kiri, berhimpitan dengan lambung, dan terletak di lateral abdomen seperti yang terlihat pada Gambar 6.A. Limpa musang berbentuk memanjang seperti lidah dan berwarna merah muda gelap (Gambar 6.B). Konsistensi organ limpa yaitu kenyal dengan permukaan rata.

Struktur luar limpa memiliki 2 permukaan (*surface*) yaitu bagian visceral dan bagian parietal. Permukaan visceral adalah permukaan yang menghadap ke organ-organ internal (*viscera*), sedangkan permukaan parietal adalah permukaan yang menghadap ke dinding tubuh. Permukaan parietal dari limpa bisa dilihat pada gambar 6 A yang menghadap ke dinding abdomen. Terdapat bagian penting dari limpa yang berada di visceral *surface* disebut sebagai splenic hilum seperti tempat masuk dan keluar bagi pembuluh dan saraf-saraf.

Pada mamalia jenis anjing, limpa juga berbentuk panjang seperti lidah, dan berwarna merah tua. Bagian ujung dorsal limpa anjing berada di belakang dekat tulang rusuk. Ujung ventral limpa bergerak mengelilingi lambung dan terikat kepadanya. Ikatan tersebut adalah gastrosplenic ligament (LBAH 2019).

Organ ginjal merupakan organ ganda/sepasang yaitu ginjal dextra dan sinistra. Ginjal berada di abdominal cavity, terletak pada tulang rusuk paling akhir di dinding posterior abdomen, di ruang retroperitoneal. Bentuk ginjal seperti biji kacang merah dengan warna merah tua seperti pada Gambar 7 bagian A. Konsistensi dari organ ginjal yaitu padat dengan permukaan rata dan licin.

Tiap ginjal memiliki bagian kutub yaitu inferior (bawah) dan superior (atas). Bagian tengah ginjal terdapat celah yang disebut sebagai hilum seperti pada Gambar 7 bagian A. Bagian internal ginjal seperti pada umumnya

hewan mamalia terdiri dari 2 lapisan yaitu korteks dan medulla yang dapat dilihat pada Gambar 7 bagian C. Korteks merupakan lapisan terluar dari ginjal dan medulla merupakan lapisan bagian dalam (Putra et al. 2020).

Berdasarkan penelitian anatomi ginjal musang luwak di pulau Timor, gambaran makroskopik ginjal sama dengan ginjal mamalia lainnya. Kesamaan tersebut dapat dilihat dari bentuk yang seperti kacang, dan berwarna merah tua. Konsistensi ginjal tersebut juga lunak. Letak ginjal kanan letaknya lebih inferior daripada ginjal kiri karena terdapat organ hati yang menekannya (Bani et al. 2019).

Ovarium berbentuk kecil seperti kacang hijau dan terdapat sepasang yang terletak diujung distal dari *uterine horn* (*cornua*) yang merupakan bagian dari uterus. Bentuk ovarium yang kecil ini tentu berhubungan dengan tubuh musang luwak yang juga kecil dibandingkan mamalia yang lain. Ovarium berlokasi di pelvic cavity, terletak di bagian kaudal dari ginjal. Warna ovarium musang yaitu merah muda. Konsistensi ovarium yaitu lunak dan elastis. Ukuran ovarium berbeda-beda tiap jenisnya didasarkan pada siklus hidup dan fase birahinya (Fransson 2016). Ovarium yang merupakan kelenjar gonad wanita berada pada pelvic cavity seperti yang terdapat pada Gambar 8 bagian A.

Terdapat ligament pada ovarium sebagai tempat bergantung dan terhubung agar tetap pada tempatnya. Ligament tersebut yaitu *broad ligament*, *ovarian ligament*, dan *suspensory ligament*. Ligament-ligamen pada musang luwak dapat dilihat pada Gambar 8 bagian B. Ligamen yang berada pada sekitar organ reproduksi betina yang pertama adalah broad ligament yang mengaitkan antara uterus, tuba fallopi, dan ovarium. Ligamen yang kedua adalah ovarian ligament yang memanjang dari *uterine horn* ke ovarium. Ligamen ketiga adalah suspensory ligament yang mengikat secara lateral yang juga terdapat blood supply (Craig et al. 2022).

Saluran yang menerima ovum (sel telur) dari ovarium adalah *uterine tube*/tuba fallopi/oviduk. Oviduk memanjang dari ujung distal *uterine horn*, membelok dari ovarium, dan berakhir pada *infundibulum*. Ovarium terhubung ke uterus sebagai satu kesatuan organ reproduksi betina. Lekukan pada Y dimana *uterine horn* bertemu adalah *corpus/uterine body*. Setelah *uterine body* terdapat serviks lalu vagina. Hal ini dapat dilihat pada gambar Gambar 8 bagian C. Anatomi organ reproduksi tiap spesies mamalia berbeda karena dipengaruhi oleh umur dan fase seksualnya. Organ reproduksi pada anjing betina yaitu sepasang ovarium, oviduk, uterus, servik, vagina, dan vestibulum. Organ reproduksi musang luwak diamati berbentuk seperti huruf Y. Pada beberapa hewan mamalia seperti anjing, uterus juga berbentuk seperti huruf Y (Brookshire et al. 2017).

Keunggulan penelitian ini adalah penelitian pertama mengenai organ jantung, paru, limpa, dan ovarium musang luwak secara keseluruhan. Penelitian pertama pula organ jantung, paru, limpa, ginjal, dan rum yang berasal dari pulau Kalimantan. Penelitian ini sejalan dengan penelitian Bani et al. (2019) pada organ ginjal musang luwak yang diamati secara morfologi. Namun pada penelitian ini belum dilakukan pengamatan secara histologi untuk mendapatkan gambaran mengenai struktur yang lebih detail. Penelitian ini juga belum mengamati organ lain selain organ jantung,

paru, limpa, ginjal, dan ovarium terutan¹⁵ musang luwak yang berasal dari pulau Kalimantan dan diharapkan dapat menjadi bahan kajian untuk penelitian lebih lanjut.

Kesimpulan dari penelitian ini yaitu organ jantung dan paru berada di thorax cavity. Organ limpa dan ginjal berada di abdominal cavity. Dan ovarium berada di pelvic cavity. Secara topografi jantung berlekatan dengan paru. Paru berbatasan langsung dengan costae pada lateral paru dan berbatasan langsung dengan sternum di anterior paru. Limpa berada di posterior tulang rusuk kiri, berhimpitan dengan lambung. Ginjal terletak pada tulang rusuk paling akhir, melekat pada posterior abdomen. Ovarium di bagian kaudal dari ginjal, berlokasi di peritoneal cavity. Bentuk kelima organ secara berurutan yaitu jantung seperti piramida terbalik dengan bagian tumpul tiap sisinya dan berwarna merah pucat. Paru musang luwak memiliki 2 lobus kiri dan 3 lobus kanan. Limpa berbentuk memanjang seperti lidah. Bentuk ginjal seperti biji kacang merah. Ovarium musang luwak berbentuk kecil seperti kacang hijau. Adapun warna jantung merah pucat. Paru dan limpa berwarna merah muda gelap. Ginjal berwarna merah tua dan ovarium berwarna merah muda. Konsistensi jantung padat dan kokoh. Paru berkonsistensi kenyal dan elastis. Limpa berkonsistensi kenyal dengan permukaan rata. Ginjal berkonsistensi padat dengan permukaan licin. Ovarium berkonsistensi yaitu lunak dan elastis.

9 UCAPAN TERIMA KASIH

Penulis mengucapkan terima kasih kepada dosen pembimbing yang telah memfasilitasi, dan memberikan saran serta arahan dalam pelaksanaan penelitian ini.

DAFTAR PUSTAKA

- Amalo FA, Selan YN, Widi AYN, Rimu AN. 2019. The Anatomy of Asian palm civet (*Paradoxurus hermaphroditus*) brain in Timor Island. *Jurnal Riset Veteriner Indonesia* 3 (2): 61-67. DOI: 10.20956/jrvi.v3i2.6690.
- Annisa M, Hesti P. 2021. Kajian aspek biologi ekonomi lahan basah di Kalimantan Selatan (studi etnobiologi dan potensinya dalam pembelajaran di sekolah dasar). *ESJ (Elementary School Journal)* 11 (1): 31-39. DOI: 10.24114/esjpsd.v11i1.24739. [Indonesian]
- Bani RFM, Amalo FA, Selan YN. 2019. Gambaran anatomi dan histologi ginjal dan vesika urinaria pada musang luwak (*Paradoxurus hermaphroditus*) di Pulau Timor. *Jurnal Veteran Nusantara* 3 (1): 74-84. DOI: 10.35508/jvn/vol3iss1pp74-84. [Indonesian]
- Brookshire WC, Shivley J, Woodruff K, Cooley J. 2017. Uterus unicornis and pregnancy in two feline littermates. *JFMS Open Rep* 3 (2): 2055116917743614. DOI: 10.1177/2055116917743614.
- Chaudhry R, Bruno B. 2021. *Anatomy, Thorax, Lungs*. StatPearls Publishing, Florida.
- Choudhury KBD, Deka A, Rajkhowa J, Sinha S, Kachari J. 2020. Comparative morphological studies on appendicular skeleton of arm of Asian palm civet (*Paradoxurus hermaphroditus*) with domestic cat. *J Entomol Zool Stud* 8 (4): 1765-1767.
- Craig ME, Sudanagunta S, Billow M. 2022. *Anatomy, Abdomen and Pelvis: Broad Ligaments*. StatPearls Publishing, Florida.
- Dewi NMAK, Widyastuti SK, Suatha KI. 2019. The daily activities of common palm civet (*Paradoxurus hermaphroditus*) in captivity. *Indonesia Medicus Veterinus* 8 (1): 52-60. DOI: 10.19087/imv.2019.8.1.52. [Indonesian]
- Donahue C. 2020. *Anatomy of the Lung*. SEER Training. <https://training.seer.cancer.gov/lung/anatomy/>.
- Duckworth JW, Timmins RJ, Choudhury A, Chutipong W, Willcox DHA, Mudappa D, Rahman H, Widmann P, Wiltong A, Xu W. 2016. *Paradoxurus hermaphroditus*. The IUCN Red List of Threatened Species 2016: e.T41693A45217835. DOI: 10.2305/IUCN.UK.2016-1.RLTS.T41693A45217835.en.
- Fransson BA. 2016. *Ovaries and Uterus*. Veterian Key. <https://veteriankey.com/>.
- Handayani KS, Endrakasih E. 2018. *Buku Ajar Anatomi Hewan*. Pusat Pendidikan Pertanian, Jakarta. [Indonesian]
- Haviz M. 2013. Dua sistem tubuh: Reproduksi dan endokrin. *Jurnal Sainstek* 5 (2): 153-168. DOI: 10.31958/js.v5i2.96.
- Heideman PD. 1981. *Paradoxurus hermaphroditus* Asian Palm Civet. *Animal Diversity Web*. <https://animaldiversity.org/>.
- Hewing B, Dehn AM, Staack O, Knebel F, Spethmann S, Stangl K, Baumann G, Dreger H, Budde K, Halleck F. 2016. Improved left ventricular structure and function after successful kidney transplantation. *Kidney Blood Press Res* 41 (5): 701-709. DOI: 10.1159/000450559.
- Hidayati T, Akrom. 2006. Gambaran berat limpa, jumlah limfosit dan tingkat parasit pada mencit dengan pemberian ekstrak etanol meniran. In: *Prosiding Seminar Nasional Farmakoterapi "Evidence based for Pharmacist"*. Yogyakarta, Indonesia. [Indonesian]
- Hiroyuki A, Novelina S, Nisa' C. 2020. *Komparasi Morfologi Lambung Musang Luwak (Paradoxurus hermaphroditus)* berdasarkan pola pemberian pakan buah kopi. *ACTA Veterinaria Indonesia* 8 (2): 1-8. DOI: 10.29244/avi.8.2.1-8. [Indonesian]
- Kang YM, Kim HM, Ku KB, Park EH, Yum J, Seo SH. 2013. H3N2 Canine influenza virus causes severe morbidity in dogs with induction of genes related to inflammation and apoptosis. *Vet Res* 44: 92. DOI: 10.1186/1297-9716-44-92.
- Khusnah L. 2021. *Diktat Anatomi dan Fisiologi Hewan*. FTIK IAIN, Jember. [Indonesian]
- Kosim I, Adnyane IKM, Novelina S. 2015. Gambaran anatomi dan histologi lidah musang luwak (*Paradoxurus hermaphroditus*). *IPB Repository*. <https://repository.ipb.ac.id/handle/123456789/77758?show=full>. [Indonesian]
- LBAAH. 2019. *Spleen disease (Hemangiosarcoma, Hematoma)*. Long Beach Animal Hospital. <https://lbah.com/feline/spleen-disease/>.
- Lewis SM, Williams A, Eisenbarth SC. 2019. Structure and function of the immune system in the spleen. *Sci Immunol* 4 (33): eaau6085. DOI: 10.1126/sciimmunol.aau6085.
- Maha IT, Adnyane IKM, Novelina S. 2019. *Morfologi kelenjar anal musang luwak jantan (Paradoxurus hermaphroditus)*. *ACTA Veterinaria Indonesia* 7 (2): 33-41. DOI: 10.29244/avi.7.2.33-41.
- Marina M, Gracia AT, Wendo WD, Jadi AR. 2021. The anatomical study of trachea in the common palm civet (*Paradoxurus hermaphroditus*). *Jurnal Riset Veteriner Indonesia* 5 (2): 34-39. DOI: 10.20956/jrvi.v5i2.12054.
- Moore KL, Dalley AF, Agur AMR. 2014. *Clinically Oriented Anatomy (Edisi ke-7)*. Lippincott Williams & Wilkins, Philadelphia.
- Mori S, Bradfield JS, Peacock WJ, Anderson RH, Shivkumar K. 2021. Living anatomy of the pericardial space. *JACC: Clin Electrophysiol* 7 (12): 1628-1644. DOI: 10.1016/j.jacep.2021.09.008.
- Mudappa D, Kumar A, Chellam R. 2010. Diet and fruit choice of the brown palm civet *Paradoxurus jerdoni*, a viverrid endemic to the western ghats rainforest, India. *Trop Conserv Sci* 3 (3): 282-300. DOI: 10.1177/194008291000300304.
- Muzaifa M, Hasni D, Rahmi F, Syarifudin. 2019. What is kopi luwak? A literature review on production, quality and problems. *IOP Conf Ser: Earth Environ Sci* 365: 012041. DOI: 10.1088/1755-1315/365/1/012041.
- Novelina S, Putra SM, Setijanto H. 2014. Tinjauan makroskopik organ reproduksi jantan musang luwak (*Paradoxurus hermaphroditus*). *ACTA Veterinaria Indonesia* 2 (1): 26-30. DOI: 10.29244/avi.2.1.26-30. [Indonesian]
- Pacheco MM, García PM, Diego MÁP. 2022. *Female reproductive system*. Dpt. of Functional Biology and Health Sciences. Faculty of Biology. University of Vigo. Spain. mmeias.webs.uvigo.es/02-english/index.html.
- Putra IKP, Heryani LGSS, Setiash NLE. 2020. *Morfologi ginjal anjing Kintamani betina*. *Buletin Veteriner Udayana* 12 (2): 115-122. DOI: 10.24843/bulvet.2020.v12.i02.p03.

- Putri DP, Mayasari N, Hiroyuki A. 2022. Gambaran kesejahteraan musang luwak tangkar (*Paradoxurus hermaphroditus*) penghasil biji kopi luwak Pegunungan Malabar, Jawa Barat. *Acta Veterinaria Indonesiana* 10 (1): 58-70. DOI: 10.29244/avi.10.1.58-70. [Indonesian]
- Rizal S. 2020. Potensi musang luwak (*Paradoxurus hermaphroditus*) sebagai agen zoonosis di Indonesia. Seminar Nasional Biologi 2020 (IP2B IV). In: *Zoologi dan Fisiologi Hewan*. Universitas Negeri Surabaya. [Indonesian]
- Santi D, Nuraida HP, Aziz AM, Prastiya RA. 2020. Morfologi dan morfometri spermatozoa musang luwak (*Paradoxurus hermaphroditus*) yang diwarnai dengan pewarnaan eosin-nigrosin. In: *Prosiding Seminar Nasional Kedokteran Hewan dan Call of Paper: Pendekatan One Health dalam Merespon dan Mengendalikan Penyakit yang Berpotensi Pandemi Global*. Universitas Airlangga, 5 December 2020. [Indonesian]
- Schreiber A, Wirth R, Riffel M, Van Rompaey H. 1989. Weasels, civets, mongooses, and their relatives: an action plan for the conservation of mustelids and viverrids. IUCN, Gland, Switzerland.
- Setia TM. 2008. Penyebaran biji oleh satwa liar di kawasan Pusat Pendidikan Konservasi Alam Bodogol dan Pusat Riset Bodogol, Taman Nasional Gunung Gede Pangrango, Jawa Barat. *VIS Vitalis* 01 (1): 1-8. [Indonesian]
- Setiasih NLE, Suwiti NK, Suastika IP, Piraksa IW, Susari NYW. 2011. Studi histologi limpa sapi Bali. *Buletin Veteriner Udayana* 3 (1): 9-15. [Indonesian]
- Shepherd CR. 2008. Civets in trade in Medan, North Sumatra, Indonesia (1997-2001) with notes on legal protection. *Small Carnivore Conservation* 38: 34-36.
- Syaiful FL. 2021. Morfometri ovarium dan folikel sapi lokal sebagai penghasil oosit untuk fertilisasi in vitro. *Jurnal Embrio* 13 (2): 57-64. DOI: 10.31317/embrio.v13i2.713. [Indonesian]
- Torrent-Guasp F, Kocica MJ, Como AF, Komeda M, Carreras-Costa F, Flotats A, Wen H. 2005. Towards new understanding of the heart structure and function. *Eur J Cardiothorac Surg* 27 (2): 191-201. DOI: 10.1016/j.ejcts.2004.11.026.
- Ubruangge T, Wangko S, Kalangi SJR. 2016. Gambaran histologik otot jantung pada hewan coba postmortem. *eBiomedik* 4 (2): 1-6. DOI: 10.35790/ebm.v4i2.13731. [Indonesian]
- Ulfa NI, Satyaningtjas AS, Novelina S. 2018. Glucose levels and stress index of common palm civet (*Paradoxurus hermaphroditus*) coffee eaters and not coffee eaters. *Jurnal Riset Veteriner Indonesia* 2 (2): 79-84. DOI: 10.20956/jrvi.v2i2.4395.
- Veron G, Patou ML, Tóth M, Goonatilake M, Jennings AP. 2014. How many species of *Paradoxurus* civets are there? New insights from India and Sri Lanka. *J Zool Syst Evol Res* 53 (2): 161-174. DOI: 10.1111/jzs.12085.

4-paper bu ani

ORIGINALITY REPORT

8%

SIMILARITY INDEX

7%

INTERNET SOURCES

3%

PUBLICATIONS

1%

STUDENT PAPERS

PRIMARY SOURCES

1	id.123dok.com Internet Source	1%
2	ejurnal.undana.ac.id Internet Source	1%
3	repository.pertanian.go.id Internet Source	1%
4	es.scribd.com Internet Source	1%
5	www.coursehero.com Internet Source	<1%
6	docobook.com Internet Source	<1%
7	docplayer.info Internet Source	<1%
8	ejurnalunsam.id Internet Source	<1%
9	ejournal.unma.ac.id Internet Source	<1%

10	achamad.staff.ipb.ac.id Internet Source	<1 %
11	quizplus.com Internet Source	<1 %
12	repo-dosen.ulm.ac.id Internet Source	<1 %
13	123dok.com Internet Source	<1 %
14	Adelia S. Modeong, Roni Koneri, Farha D.J. Dapas. "Kelimpahan dan Keanekaragaman Kupu-Kupu Nymphalidae di Hutan Kota Kuwil Minahasa Utara Sulawesi Utara", Jurnal MIPA, 2020 Publication	<1 %
15	proceeding.unpkediri.ac.id Internet Source	<1 %
16	Sekar N. Ali, Sunny Wangko, Sonny J.R. Kalangi. "Gambaran Histopatologik Paru pada Hewan Coba Postmortem", Jurnal e-Biomedik, 2018 Publication	<1 %
17	adoc.pub Internet Source	<1 %
18	journal.ipb.ac.id Internet Source	<1 %

19

link.springer.com

Internet Source

<1 %

20

media.neliti.com

Internet Source

<1 %

21

www.scribd.com

Internet Source

<1 %

Exclude quotes Off

Exclude matches Off

Exclude bibliography On