

**SISTEM PENCERNAAN - TINJAUAN ANATOMI,  
HISTOLOGI, BIOLOGI, FISILOGI DAN BIOKIMIA**

**dr. Ahmad Husairi, M.Ag, M.Imun**

**dr. Didik Dwi Sanyoto, M.Kes, M.Med.Ed**

**dr. Ida Yuliana, M.Biomed**

**Dr. Roselina Panghiyangani, S.Si., M.Biomed.**

**dr. Asnawati, M.Sc**

**Dr. dr. Triawanti, M.Kes**

**CV. IRDH**

# **SISTEM PENCERNAAN - TINJAUAN ANATOMI, HISTOLOGI, BIOLOGI, FISILOGI DAN BIOKIMIA**

Oleh : dr. Ahmad Husairi, M.Ag, M.Imun  
dr. Didik Dwi Sanyoto, M.Kes, M.Med.Ed  
dr. Ida Yuliana, M.Biomed  
Dr. Roselina Panghiyangani, S.Si., M.Biomed.  
dr. Asnawati, M.Sc  
Dr. dr. Triawanti, M.Kes

Perancang sampul : Meva Ainawati

Penata Letak : Agung Wibowo

Penyunting : Cakti Indra Gunawan

Pracetak dan Produksi : Muhammad Taufiq Hidayat, S.Si

Hak Cipta © 2020, pada penulis

Hak publikasi pada CV IRDH

Dilarang memperbanyak, memperbanyak sebagian atau seluruh isi dari buku ini dalam bentuk apapun, tanpa izin tertulis dari penerbit.

Cetakan Pertama Maret 2020

Penerbit CV IRDH

Anggota IKAPI No. 159-JTE-2017

Office: Jl. Sokajaya No. 59, Purwokerto

New Villa Bukit Sengkaling C9 No. 1 Malang

HP 081 333 252 968 WA 089 621 424 412

[www.irdhcenter.com](http://www.irdhcenter.com)

Email: [buku.irdh@gmail.com](mailto:buku.irdh@gmail.com)

ISBN: 978-623-7718-10-9

i-xiiiint + 230 hlm, 25 cm x 17.6 cm

---

## KATA PENGANTAR

Puji syukur kami panjatkan kehadiran Allah SWT atas segala karuniaNya lah sehingga buku Sistem Pencernaan - Tinjauan Anatomi, Histologi, Biologi, Fisiologi dan Biokimia dapat diselesaikan dengan baik. Buku ini diharapkan dapat memberikan sumbangan

Buku ini dirancang dengan sistematika kajian teorititis dan disadur dari berbagai hasil penelitian dan karya-karya di bidang sistem pencernaan, Anatomi, Histologi, Biologi, Fisiologi dan Biokimia sehingga memudahkan yang membaca buku ini dengan lebih terstruktur.

Penulis mengucapkan terima kasih yang sebesar-besarnya kepada semua pihak yang telah membantu diterbitkannya buku ini.

Tak lupa kami ucapkan terima kasih kepada yang selama ini telah mendukung proses penyelesaian buku ini tidak dapat disebutkan satu persatu di sini, kami juga ucapkan terima kasih

Akhirnya penulis berharap buku ini dapat bermanfaat bagi semua pihak yang berkaitan dengan pengembangan keilmuan bidang statika di tanah air tercinta, Indonesia. Kritik dan saran dapat disampaikan kepada penulis demi kebaikan dan perbaikan dalam buku ini.

Banjarmasin, 4 Mei 2019

Penulis

# DAFTAR ISI

<b>KATA PENGANTAR.....</b>	<b>i</b>
<b>DAFTAR ISI.....</b>	<b>ii</b>
<b>DAFTAR GAMBAR.....</b>	<b>v</b>
<b>DAFTAR TABEL.....</b>	<b>xi</b>
<b>BAB 1 ANATOMI SYSTEMA DIGESTORIA .....</b>	<b>1</b>
A.    Pendahuluan.....	1
B.    Tractus Digestivus (Saluran Pencernaan) .....	2
C.    Glandula Digestoria .....	35
D.    Anatomi Klinis Terkait Systema Digestoria .....	42
E.    Rangkuman .....	46
F.    Latihan .....	47
G.    Umpan Balik dan Tindak Lanjut .....	48
<b>BAB 2 DINDING ABDOMEN.....</b>	<b>52</b>
A.    Pendahuluan.....	52
B.    Relevansi dan Manfaat.....	52
C.    Tujuan Pembelajaran .....	53
D.    Dinding Abdomen .....	54
E.    Lapisan Dinding Abdomen.....	59
F.    Musculi Abdominis .....	62
G.    Aponeurosa Et Ligamenta .....	66
H.    Aponeurosa .....	68
I.    Vasa Pada Dinding Abdomen.....	72
J.    Sistem Limfatik Pada Dinding Abdomen .....	80
K.    Nervi Dinding Abdomen .....	81
L.    Peritonium.....	82
M.    Derivates Peritoneum.....	86

N.	Vaskularisasi Dan Inervasi Peritoneum.....	86
O.	Penutup .....	88
P.	Umpan Balik.....	90
<b>BAB 3 VASCULARISASI DAN INERVASI SISTEM DIGESTI .....</b>		<b>91</b>
A.	Pendahuluan.....	91
B.	Vascularisasi Viscera Abdominis .....	93
C.	Inervasi Organ Viscera Abdominis.....	105
D.	Penutup .....	108
<b>BAB 4 HISTOLOGI SISTEM PENCERNAAN.....</b>		<b>112</b>
A.	Pendahuluan.....	112
B.	Penyajian.....	113
C.	Rangkuman .....	134
D.	Penutup .....	137
<b>BAB 5 EMBRIOLOGI SALURAN CERNA .....</b>		<b>141</b>
A.	Usus Depan.....	142
B.	Usus Tengah .....	151
C.	Usus Belakang .....	153
<b>BAB 6 FISILOGI SISTEM PENCERNAAN .....</b>		<b>157</b>
A.	Pendahuluan.....	157
B.	Pengaturan .....	157
C.	Mulut.....	162
D.	Esofagus.....	167
E.	Lambung .....	170
F.	Usus Halus .....	178
G.	Asimilasi Zat Gizi.....	181
H.	Usus Besar .....	185
I.	Refleks Defekasi.....	187
J.	Rangkuman .....	188

<b>BAB 7 BIOKIMIA NUTRISI DAN PENCERNAAN .....</b>	<b>190</b>
A.    Kebutuhan Energi .....	190
B.    Pengaturan Nafsu Makan oleh Sistem Gastrointestinal.....	194
C.    Proses Pencernaan Enzimatik .....	200
D.    Pembentukan Feses.....	215
<b>GLOSARIUM.....</b>	<b>218</b>
<b>INDEKS .....</b>	<b>221</b>
<b>TENTANG PENULIS.....</b>	<b>223</b>

## DAFTAR GAMBAR

Gambar 1.1. Systema Digestoria .....	4
Gambar 1.2. Cavitas Oris Dan Pharynx .....	5
Gambar 1.3. <i>M. mylohyoideus</i> dan <i>m. genioglossus</i> yang Membentuk Dasar dari Cavitas Oris Propria. ....	7
Gambar 1.4. Lingua. A. Potongan Sagittal Paramedian, B. Pandangan Superior .....	8
Gambar 1.5. Facies Inferior Linguae.....	9
Gambar 1.6. Otot-Otot Lingua .....	10
Gambar 1.7. Innervasi Lingua .....	12
Gambar 1.8. A. Isthmus Oropharyngealis Terbuka, B. Isthmus Oropharyngealis Tertutup.....	13
Gambar 1.9. Musculi Constrictor Pharynges. A. Pandangan Lateral, B. Pandangan Posterior .....	15
Gambar 1.10. Susunan Lapisan Otot Oesophagus Dan Gaster. Perhatikan Lower Oesophageal Sphincter Di Gastro-Oesophageal Junction.....	16
Gambar 1.11. Tempat Penyempitan Oesophagus ( <i>Angustia Oesophagii</i> ) .....	17
Gambar 1.12. Ventriculus.....	19
Gambar 1.13. Perbedaan Eksternal dan Internal Jejunum dan Ileum. A. Jejunum, B. Ileum.....	22

Gambar 1.14. <i>Intestinum crassum</i> .....	24
Gambar 1.15. Posisi <i>Appendix Vermiformis</i> .....	25
Gambar 1.16. Susunan Umum Tractus Digestivus, Menunjukkan Lapisan Dinding Usus. ....	30
Gambar 1.17. Morfologi Internal Ventriculi, Perhatikan Rugae Ventriculi ( <i>Plicae gastricae</i> ) .....	31
Gambar 1.18. <i>Plica circularis</i> (PC) di Ileum. ....	32
Gambar 1.19. Morfologi Internal Rectum, Canalis Analis, dan Anus. Perhatikan <i>Plica Transversalis Recti</i> yang Berjumlah 3 Buah. ....	34
Gambar 1.20. Hepar, A. Facies Diaphragmatica, B. Pandangan Posterior Bare Area Dan Ligamenta yang Berhubungan .....	38
Gambar 1.21. Permukaan Hepar Dan Recessus yang Berhubungan Dengan Hepar.....	39
Gambar 1.22. Sistem Ductus Pancreaticus.....	41
Gambar 1.23. Beberapa Dermatome Penting yang Terlibat pada <i>Referred Visceral Pain</i> . A. <i>Norma Anterior Truncus</i> , B. <i>Norma Posterior Truncus</i> .....	44
Gambar 2.1. <i>Regiones</i> pada dinding Abdomen.....	56
Gambar 2.2. Lapisan Aponeurosis Dinding Abdomen.....	62
Gambar 2.3. Lapisan Otot Dinding Abdomen.....	65
Gambar 2.4. Otot Bagian Dorsalis Dinding Abdomen.....	66
Gambar 2.5. Aponeurosis pada Dinding Abdomen.....	71



Gambar 2.6. Pembuluh darah pada dinding Abdomen.....	78
Gambar 2.7. Nervi pada Dinding Abdomen.....	82
Gambar 2.8. Peritoneum dan derivatnya .....	87
Gambar 3.1. Truncus Coeliacus .....	95
Gambar 3.2. Arteri Mesenterica Superior .....	97
Gambar 3.3. Arteri Mesenterica Inferior .....	99
Gambar 3.4. Vena Porta Hepatis .....	102
Gambar 3.5. Vaskularisasi pada pancreas .....	105
Gambar 3.6. Serabut Saraf Pada Viscera Abdominis.....	108
Gambar 4.1. Lapisan Utama dan Organisasi Traktus Digestif (McKinley M, O'Loughlin VD. Human Anatomy. 2nd ed. New York, NY: McGraw-Hill; 2008). .....	115
Gambar 4.2. Struktur Histologis Esofagus .....	123
Gambar 4.3. Struktur Villi Intestinalis dan Plicae circularis (plica Kerkringi; valvula conniventes) .....	126
Gambar 4.4. Struktur Histologi Vena Centralis dan Hepatocytus.....	133
Gambar 5.1. Embrio Pada Masa Perkembangan Minggu Keempat (A) Dan Kelima (B) Memperlihatkan Pembentukan Saluran Cerna Dan Berbagai Turunannya Yang Berasal Dari Lapisan Germinativum Endoderm (Sadler, 2012).....	141
Gambar 5.2. Tahapan Perkembangan Divertikulum Respiratorium Dan Esophagus Melalui Pembentukan Sekat Pada Usus Depan. (A) Perkembangan Akhir Minggu Ketiga (Tampak Lateral). (B) Dan (C)	

Perkembangan Selama Minggu Keempat (Tampat Ventral) (Sadler, 2012)..... 143

Gambar 5.3. Rotasi lambung di sepanjang sumbu longitudinalnya, dilihat dari anterior (A-C). Rotasi Lambung mengelilingi sumbu anteroposterior (D dan E). Cermati perubahan posisi pilorus dan kardia.

**II.** Diagram yang menggambarkan perkembangan dan rotasi lambung 90 ° dari minggu ke 4 sampai minggu ke 6. CNX = saraf kranial X. (Sadler, 2012; Dudek, 2010)..... 145

Gambar 5.4. **(A).** Embrio berukuran 9 mm (usia sekitar 36 hari). Hati meluas ke kaudal ke dalam rongga abdomen. Cermati pepadatan mesenkim di area antara hati dan rongga pericardium, menandakan pembentukan diafragma dari bagian septum transversum. **(B)** Embrio yang sedikit lebih tua umurnya. Cermati ligamentum falsiforme yang membentang di antara hati dan dinding abdomen anterior dan omentum minus yang membentang diantara hati dan usus depan (lambung dan duodenum. Keseluruhan hati dikelilingi oleh peritoneum kecuali di area yang berkontak dengan diafragma, ini adalah area dari hati (Sadler, 2012)..... 148

Gambar 5.5. Induksi perkembangan hati. Endoderm usus berpotensi membentuk jaringan hati, adanya kerja inhibitor yang dihasilkan oleh ectoderm, mesoderm jantung dan notokorda di sekitarnya. Stimulasi pembentukan hepar dicapai oleh sekresi BMP dan FGF2 sehingga sel-sel endoderm di area medan hati dapat berdiferensiasi untuk memulai perkembangan hati (Sadler, 2012)..... 149

Gambar 5.6. Tahapan perkembangan pancreas. (A). 30 hari (sekitar 5 mm). (B). 35 hari (sekitar 7 mm). Pada mulanya tunas pancreas ventral

terletak dekat dengan tunas hati lalu kemudian bergerak ke posterior mengelilingi duodenum menuju tunas pancreas dorsal (Sadler, 2012).

..... 150

Gambar 5.7. **I.** A. Lengkung usus primer sebelum memutar (dilihat dari lateral). Arteria mesenterika superior membentuk sumbu lengkung. Tanda panah, perputaran berlawanan arah jarum jam. B. Sudut yang sama dengan A, menunjukkan lengkung usus primer sesudah perputaran 180° berlawanan arah jarum jam. Kolon transversum berjalan di depan duodenum. **II.** Diagram yang menggambarkan rotasi 270° berlawanan arah tengah usus tengah. Setelah rotasi 270°, sekum dan apendiks terletak di rongga perut bagian atas. Kemudian dalam perkembangan, ada pertumbuhan dalam arah yang ditunjukkan oleh panah tebal sehingga sekum dan apendiks berakhir di kuadran kanan bawah (Sadler, 2012; Dudek, 2010). ..... 152

Gambar 5.8. Regio kloaka pada mudigah dalam berbagai tahapan perkembangan. A. Usus belakang masuk ke bagian posterior kloaka, bakal kanalis anorektalis; alantois masuk ke bagian anterior, bakal sinus urogenitalis. Septum urorektale dibentuk oleh penyatuan mesoderm yang melapisi alantois dan yolk sac. Membrana kloakalis, yang membentuk batas ventral kloaka, terdiri dari ektoderm dan endoderm. B. Seiring dengan berlanjutnya pelipatan kaudal mudigah, septum urorektale bergerak mendekati membrana kloakalis. C. Pemanjangan tuberkulum genitale menarik bagian urogenital kloaka ke anterior; rupturnya membrane kloakalis menciptakan satu lubang untuk usus belakang dan satu lubang untuk sinus urogenitalis. Ujung septum urorektale membentuk korpus perineale (Sadler, 2012). ..... 155

Gambar 6.1. Mekanisme absorpsi karbohidrat, protein dan lemak melewati sel epitel villi usus halus ke kapiler dan pembuluh lakteal. (Tortora GJ, Derrickson B. Principles of anatomy and physiology, 13th ed. John Wiley & Sons, Inc.; 2016)..... 185

Gambar 7.1. Proses Produksi Hcl Oleh Sel Parietal Lambung ..... 201

## DAFTAR TABEL

Tabel 1.1. Otot-Otot Lingua ..... 11

Tabel 6.1. Hormon-Hormon Gastrointestinal..... 160

# BAB 1

## ANATOMI SYSTEMA DIGESTORIA

### A. Pendahuluan

Makan merupakan perilaku mendasar manusia yang diperlukan untuk energi, pemeliharaan, kelangsungan hidup, serta menjadi pusat interaksi sosial dan identitas kultural. Makanan yang kita makan belum dapat digunakan secara langsung untuk energi atau membangun struktur jaringan. Pada dasarnya, systema digestorialah (sistem pencernaan) yang menjadi lini pembongkaran untuk memecah makanan menjadi molekul kecil seperti asam amino dan monosakarida sehingga dapat diabsorpsi dan diangkut ke dalam sel. Systema digestoria berfungsi memproses makanan, mengekstrak nutrisi dari makanan, dan mengeliminasi zat residu. Hal ini dilakukan melalui beberapa tahap, yaitu ingesti, proses mekanis, digesti, sekresi, absorpsi, kompaksi, dan defekasi (Saladin *et al.*, 2018; Martini *et al.*, 2018; Eckel, 2018).

Bab ini membahas systema digestoria yang terdiri atas *tractus digestivus* (saluran pencernaan) dan *glandula digestoria* (kelenjar pencernaan). *Tractus digestivus* dari oral (proximal) ke anal (distal) meliputi *cavitas oris*, *pharynx*, *oesophagus*, *ventriculus*, *duodenum*, *jejunum*, *ileum*, *cecum*, *appendix vermiformis*, *colon ascendens*, *colon transversum*, *colon descendens*, *colon sigmoideum*, *rectum*, *canalis analis*, dan *anus*. *Glandula digestoria* meliputi *glandula salivarius*, *hepar*, *vesica fellea*, *pancreas pars exocrine*, dan *glandula intestinalis*.

Beberapa aspek anatomi klinis terkait systema digestoria juga dibahas secara sepintas sebagai bahan pengayaan.

Systema digestoria merupakan sistem yang tidak berdiri sendiri, tetapi berkaitan dengan sistem yang lain. Sistem lain yang berkaitan erat dengan systema digestoria adalah *systema cardiovasculare*, *systema lymphaticum*, *systema nervosum*, dan *systema musculoskeletale*. Sistem ini dibahas pada topik tersendiri di luar bab ini. Pengetahuan tentang dinding abdomen, anatomi permukaan, dan peritoneum dan cavitas peritonii dapat dibaca pada topik tersendiri di luar bab ini.

Pemahaman bab ini akan membantu mahasiswa untuk memahami tubuh manusia secara utuh. Selain itu, mahasiswa akan lebih mudah mempelajari mata kuliah lain yang terkait dengan system digestoria, baik dalam keadaan normal (fisiologis) maupun abnormal (patologis).

Setelah mempelajari bab ini, mahasiswa akan dapat:

1. Menganalisis anatomi tractus digestivus
2. Menganalisis anatomi glandula digestoria
3. Menganalisis anatomi klinis terkait systema digestoria

## **B. Tractus Digestivus (Saluran Pencernaan)**

Tractus digestivus (alimentary canal) merupakan saluran yang berkesinambungan dari mulut sampai anus, dimulai dari *regio caput*, melalui *regio colli*, *cavitas thoracis*, *cavitas abdominis*, *cavitas pelvis*, dan berakhir di *regio perinealis*. Panjang saluran ini bervariasi, dari 5-

7 m pada orang hidup sampai 7-9 m pada cadaver (Tortora dan Nielsen, 2017).

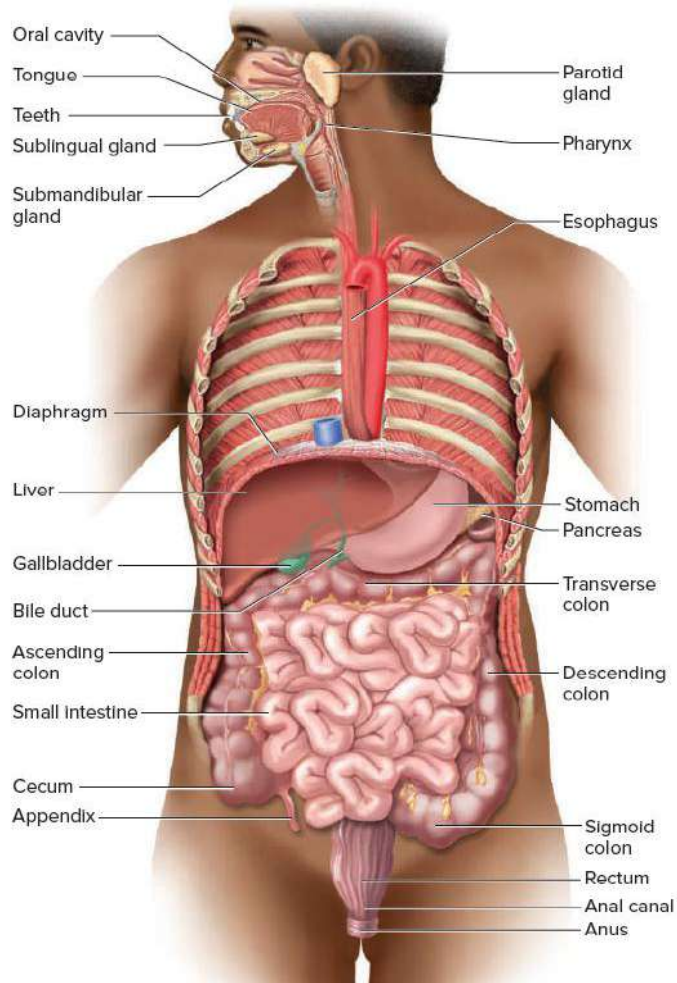
Permukaan mucosa tractus digestivus sangat luas, misalnya kombinasi mucosa intestinum tenue dan intestinum crassum seluas > 200 m<sup>2</sup> (sebesar lapangan tenis) (Abbas *et al.*, 2018). Luas ini akan bertambah jika ditambahkan dengan luas tractus digestivus yang lain.

*Tractus digestivus* terbuka ke lingkungan eksternal di kedua ujungnya, yaitu di *cavitas oris* dan anus. Hal ini berarti bahwa lapisan tractus digestivus terbuka ke lingkungan luar. Jadi, lapisan pembatas antara lumen tractus digestivus dan lingkungan internal tubuh dapat berisiko menimbulkan masalah khusus. Di satu sisi, tractus digestivus harus mengangkut zat yang dibutuhkan dari lumen tractus digestivus ke dalam kapiler darah dan kapiler limfe, tetapi di sisi lain tractus digestivus juga harus dapat mencegah pathogen memasuki tubuh. Lumen usus dipenuhi dengan mikroba. Diperkirakan ada lebih dari 500-1000 spesies bakteri, berjumlah sekitar 10<sup>14</sup> sel hidup di usus mamalia. Untuk alasan inilah, dinding seluruh *tractus digestivus* dipadati dengan jaringan limfoid (Eckel, 2018; Abbas *et al.*, 2018).

Tractus digestivus dari oral (proximal) ke anal (distal) meliputi *cavitas oris*, *pharynx*, *oesophagus*, *ventriculus (gaster)*, *duodenum*, *jejunum*, *ileum*, *cecum*, *appendix vermiformis*, *colon ascendens*, *colon transversum*, *colon descendens*, *colon sigmoideum*, *rectum*, *canalis analis*, dan *anus* (gambar 1.1) (Tortora dan Nielsen, 2017). Bagian tractus digestivus yang terdiri atas gaster dan intestinum disebut sebagai *tractus gastrointestinalis* atau *gastrointestinal (GI) tract*



(Saladin *et al.*, 2018). Anatomi dari masing-masing organ ini akan dibahas di bawah ini satu per satu.



Gambar 1.1. Systema Digestoria

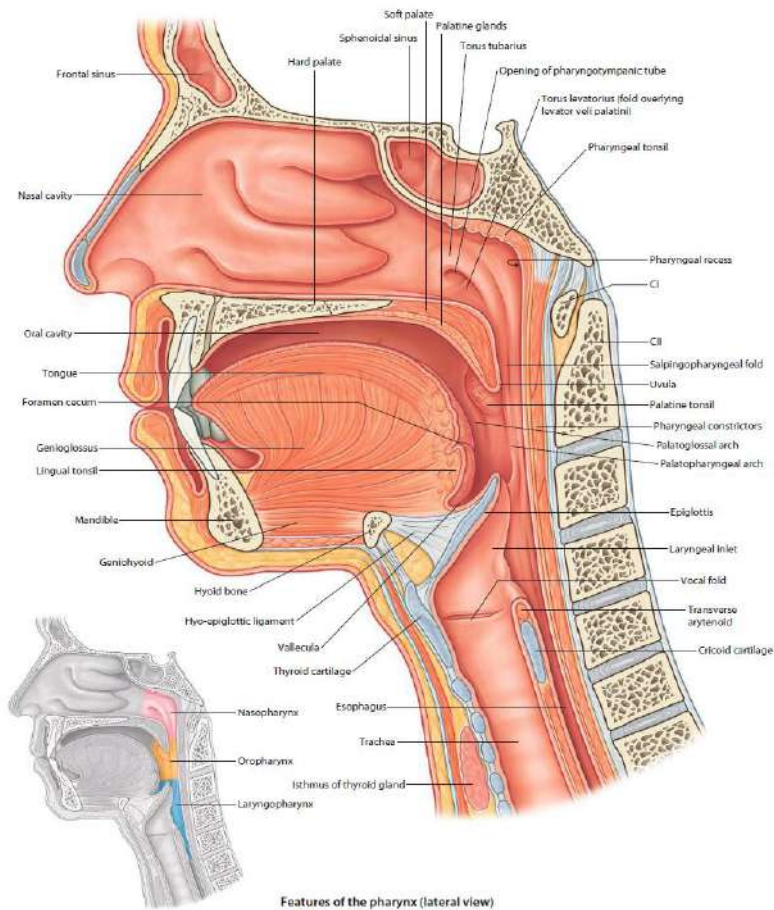
Sumber: Saladin KS, McFarland RK, Gan CA, dan Cushman HS 2018. *Essentials of Anatomy and Physiology* Second Edition. McGraw-Hill Education, New York hal. 560

## 1. Cavitas oris (rongga mulut)

*Cavitas oris* terletak di inferior cavitas nasi. *Cavitas oris* terbagi menjadi dua regiones oleh *arcus dentalis superior* dan *arcus dentalis*

*inferior*. Arcus dentalis dibentuk oleh gigi (*dentes*) dan tulang-tulang alveolar (*ossa alveolares*). Dua regiones tersebut adalah:

1. *Vestibulum oris* di bagian luar, terletak di antara arcus dentales dan facies profundi buccae dan labium oris
2. *Cavitas oris propria* di bagian dalam, terletak di sebelah internal arcus dentales (gambar 1.2) (Drake *et al.*, 2018).



Gambar 1.2. Cavitas Oris Dan Pharynx

Sumber: Drake RL, Vogl AW, Mitchell AWM, Tibbitts RM, dan Richardson PE 2015: *Gray's Atlas of Anatomy* 2<sup>nd</sup> ed. Churchill Livingstone Elsevier, Philadelphia hal. 552

Cavitas oris berfungsi:

1. Sebagai pintu masuk systema digestoria yang terlibat dalam pemrosesan awal makanan
2. Untuk manipulasi suara yang dihasilkan oleh larynx sehingga dapat berbicara
3. Untuk bernapas (Drake *et al.*, 2018).

Cavitas oris dibentuk oleh beberapa kerangka tulang. Tulang ini adalah maxilla, os palatinum, os sphenoidale, os temporale, pars cartilaginea tuba pharyngotympanica, mandibula, dan os hyoideum (Drake *et al.*, 2018).

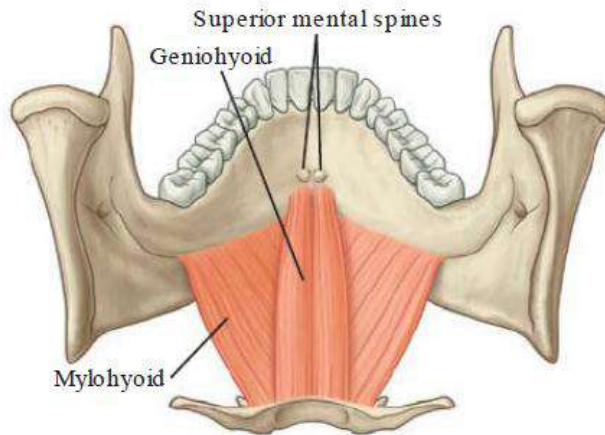
Cavitas oris memiliki atap, dasar, dinding anterior, dan dinding lateral. Cavitas oris terbuka di wajah melalui *fissura oris* dan berhubungan dengan oropharynx pada *isthmus oropharyngealis* (Drake *et al.*, 2018).

Atap cavitas oris dibentuk oleh *palatum durum* dan *palatum molle*. Dasarnya dibentuk oleh *diaphragma oris* dan *lingua*. Dinding anterior dibentuk oleh *labium oris*. Dinding lateralnya dibentuk oleh bucca (pipi) yang berotot dan menyatu di anterior dengan labium oris. Labium oris mengelilingi *fissura oris* (Drake *et al.*, 2018).

Dasar cavitas oris propria terutama dibentuk oleh 3 struktur:

1. *Diaphragma oris* yang dibentuk oleh *m. mylohyoideus*
2. *M. geniohyoideus* yang terletak superior dari diaphragma oris
3. *Lingua* (lidah) yang terletak superior dari *m. genioglossus* (gambar 1.2 dan 1.3) (Drake *et al.*, 2018).

Di dasar cavitas oris juga terdapat glandula salivarius dan ductus secretorisnya, yaitu glandula sublingualis dan pars oralis glandula submandibularis (Drake *et al.*, 2018).



Gambar 1.3. *M. mylohyoideus* dan *m. genioglossus* yang Membentuk Dasar dari Cavitas Oris Propria.

Sumber: Drake RL, Vogl AW, dan Mitchell AWM 2018. *Gray's Basic Anatomy* second ed. Elsevier, Philadelphia hal. 579

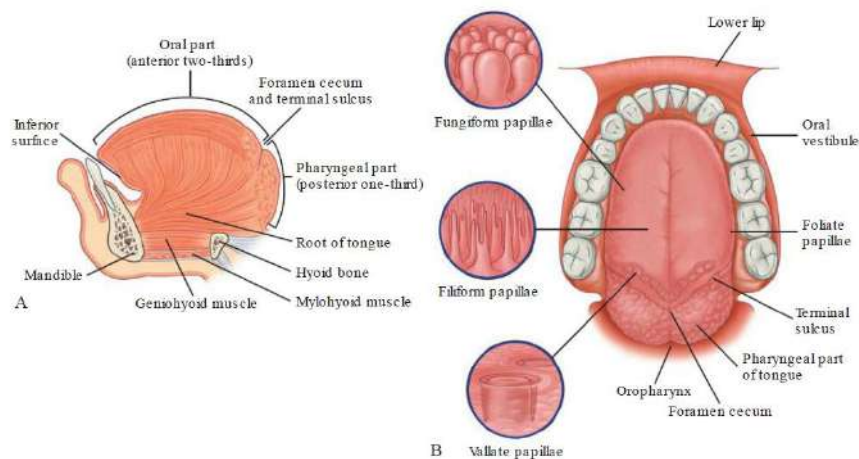
Coba anda analisis kembali anatomi cavitas oris berdasarkan dinding pembatas dan pembagian ruangnya

#### a) **Lingua (lidah)**

*Lingua* merupakan organ berotot yang membentuk sebagian dasar cavitas oris propria dan sebagian dinding oropharynx. Lingua terbagi menjadi *pars oralis* (*pars anterior*) dan *pars pharyngealis* (*pars posterior*). Pars oralis terletak di anterior *sulcus terminalis linguae*, sedangkan pars pharyngealis terletak di belakangnya. *Pars oralis linguae* terletak di cavitas oris propria dan berbentuk sedikit triangular dengan *apex linguae* yang tumpul. Apex linguae

mengarah ke anterior dan terletak tepat di posterior dentes incisivus. *Radix linguae* melekat ke mandibula dan os hyoideum. *Facies superior pars oralis linguae* (2/3 anterior lingua) mengarah dalam bidang horizontal. *Facies pharyngealis linguae* (1/3 posterior lingua) melengkung ke inferior dan mengarah lebih ke bidang vertical (Drake *et al.*, 2018).

*Sulcus terminalis linguae* merupakan alur berbentuk huruf V di *facies superior linguae*. Sulcus ini membentuk tepi inferior dari *isthmus oropharyngealis* antara *cavitas oris* dan *cavitas pharyngealis*. *Foramen cecum linguae* merupakan cekungan kecil di apex *sulcus terminalis*. Pada masa embrio, foramen ini menandai tempat *epithelium* yang mengalami *invaginasi* untuk membentuk *glandula thyreoidea* (Gambar 1.4) (Drake *et al.*, 2018).



Gambar 1.4. Lingua. A. Potongan Sagittal Paramedian, B. Pandangan Superior

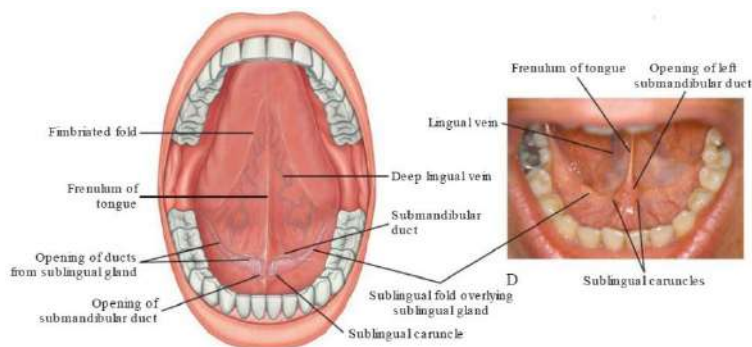
Sumber: Drake RL, Vogl AW, dan Mitchell AWM 2018. *Gray's Basic Anatomy* second ed. Elsevier, Philadelphia hal. 580

Facies superior pars oralis linguae dilapisi oleh ratusan tonjolan mucosa yang disebut papillae, yaitu:

- *Papilla filiformis*, yaitu tonjolan mucosa berbentuk kerucut
- *Papilla fungiformis*, berbentuk lebih bulat dan lebih besar dari papilla filiformis dan cenderung terkonsentrasi di sepanjang margo linguae
- *Papilla vallata (circumvallata)*, merupakan papilla terbesar, terletak berderet tepat di anterior sulcus terminalis linguae
- *Papilla foliata*, yaitu lipatan linear mucosa di tepi lidah di dekat sulcus terminalis linguae (gambar 1.4B) (Drake *et al.*, 2018).

Semua papillae kecuali papilla filiformis memiliki taste buds di permukaannya (Drake *et al.*, 2018).

Facies inferior pars oralis linguae memiliki sejumlah lipatan mucosa linear, yaitu *frenulum linguae* di median dan *plica fimbriata* di lateral. Di antara frenulum linguae dan plica fimbriata terdapat *v. lingualis* (gambar 1.5) (Drake *et al.*, 2018).



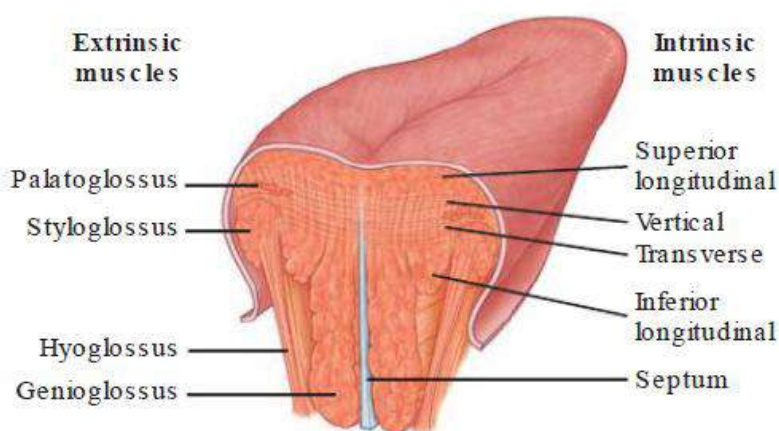
Gambar 1.5. Facies Inferior Linguae

Sumber: Drake RL, Vogl AW, dan Mitchell AWM 2018. *Gray's Basic Anatomy* second ed. Elsevier, Philadelphia hal. 581

Permukaan mucosa yang melapisi facies pharyngealis linguae tampak ireguler akibat keberadaan nodul-nodul kecil jaringan limfoid di submucosa. Nodul-nodul limfoid ini disebut *tonsila lingualis* (Drake *et al.*, 2018).

Sebagian besar lingua tersusun oleh otot. Otot lingua terbagi menjadi otot intrinsik dan otot ekstrinsik. Otot intrinsik lingua berorigo dan berinsertio di substansi lidah. Otot intrinsik ini memengaruhi bentuk lidah. Otot intrinsik lingua terdiri atas *m. longitudinalis superior*, *m. longitudinalis inferior*, *m. transversus*, dan *m. verticalis* (Drake *et al.*, 2018).

Otot ekstrinsik lingua berorigo di luar lidah dan berinsertio ke dalam lidah. Otot ini terdiri atas *m. genioglossus*, *m. hyoglossus*, *m. styloglossus*, dan *m. palatoglossus* (gambar 1.6). Otot-otot ini berfungsi memprotrusi (mengeluarkan lidah dari rongga mulut), meretraksi, mendepresi, dan mengelevasi lidah (tabel 1.1.) (Drake *et al.*, 2018).



Gambar 1.6. Otot-Otot Lingua

Sumber: Drake RL, Vogl AW, dan Mitchell AWM 2018. *Gray's Basic Anatomy* second ed. Elsevier, Philadelphia hal. 581

Semua otot lidah diinnervasi oleh n. XII (n. hypoglossus), kecuali m. palatoglossus yang diinnervasi oleh n. X (n. vagus). Innervasi lingua cukup kompleks dan melibatkan sejumlah saraf untuk innervasi sensoris dan motoris (gambar 1.7) (Drake *et al.*, 2018).

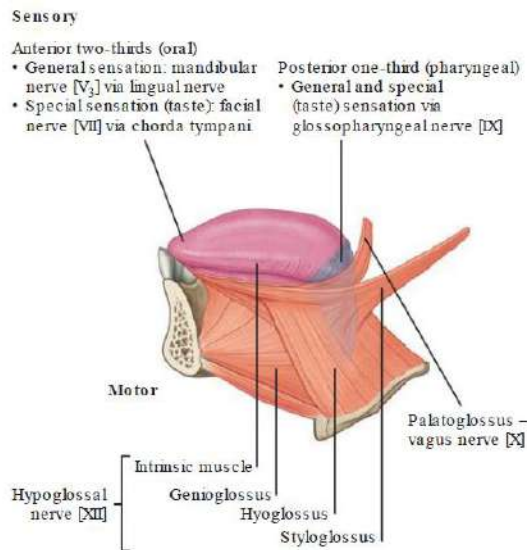
Coba anda analisis kembali anatomi lingua berdasarkan morfologi luar, pembagian, dan otot-otot pembentuknya

Tabel 1.1. Otot-Otot Lingua

Muscle	Origin	Insertion	Innervation	Function
<b>Intrinsic</b>				
Superior longitudinal (just deep to surface of tongue)	Submucosal connective tissue at the back of the tongue and from the median septum of the tongue	Muscle fibers pass forward and obliquely to submucosal connective tissue and mucosa on margins of tongue	Hypoglossal nerve [XII]	Shortens tongue, curls apex and sides of tongue
Inferior longitudinal (between genioglossus and hyoglossus muscles)	Root of tongue (some fibers from hyoid)	Apex of tongue	Hypoglossal nerve [XII]	Shortens tongue, uncurls apex and turns it downward
Transverse	Median septum of the tongue	Submucosal connective tissue on lateral margins of tongue	Hypoglossal nerve [XII]	Narrows and elongates tongue
Vertical	Submucosal connective tissue on dorsum of tongue	Connective tissue in more ventral regions of tongue	Hypoglossal nerve [XII]	Flattens and widens tongue
<b>Extrinsic</b>				
Genioglossus	Superior mental spines	Body of hyoid; entire length of tongue	Hypoglossal nerve [XII]	Protrudes tongue; depresses center of tongue
Hyoglossus	Greater horn and adjacent part of body of hyoid bone	Lateral surface of tongue	Hypoglossal nerve [XII]	Depresses tongue
Styloglossus	Styloid process (anterolateral surface)	Lateral surface of tongue	Hypoglossal nerve [XII]	Elevates and retracts tongue
Palatoglossus	Inferior surface of palatine aponeurosis	Lateral margin of tongue	Vagus nerve [X] (via pharyngeal branch to pharyngeal plexus)	Depresses palate; moves palatoglossal fold toward midline; elevates back of the tongue

Sumber: Drake RL, Vogl AW, dan Mitchell AWM 2018. *Gray's Basic Anatomy* second ed. Elsevier, Philadelphia hal. 582





Gambar 1.7. Innervasi Lingua

Sumber: Drake RL, Vogl AW, dan Mitchell AWM 2018. *Gray's Basic Anatomy* second ed. Elsevier, Philadelphia hal. 583

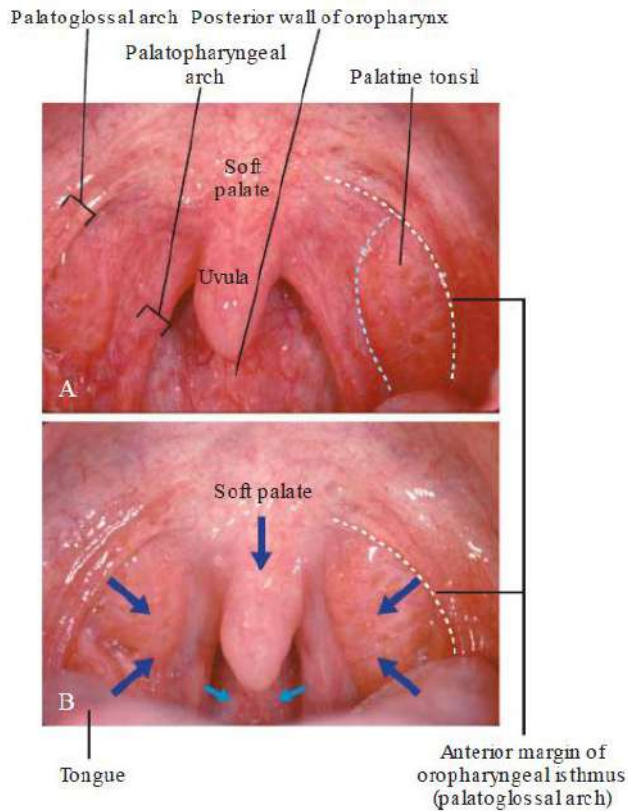
## b) Isthmus oropharyngealis (isthmus faucium)

Coba anda jelaskan batas-batas isthmus oropharyngealis

*Isthmus oropharyngealis* adalah lubang (penyempitan) di antara cavitas oris dan oropharynx. Ia dibentuk oleh:

- *Arcus palatoglossus* di lateral
- *Palatum molle* di superior
- *Sulcus terminalis linguae* di inferior (Drake *et al.*, 2018).

Dengan menutup isthmus oropharyngealis, makanan dan minuman dapat ditahan di cavitas oris saat bernapas (gambar 1.8) (Drake *et al.*, 2018).



**Closure of oropharyngeal isthmus**

- Medial and downward movement of palatoglossal arches
- Medial and downward movement of palatopharyngeal arches
- Upward movement of tongue
- Downward and forward movement of soft palate

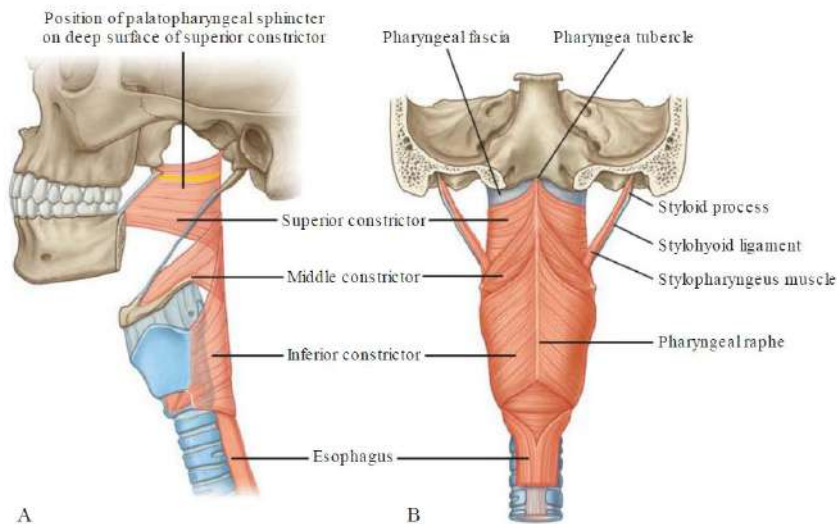
Gambar 1.8. A. Isthmus Oropharyngealis Terbuka, B. Isthmus Oropharyngealis Tertutup

Sumber: Drake RL, Vogl AW, dan Mitchell AWM 2018. *Gray's Basic Anatomy* second ed. Elsevier, Philadelphia hal. 591

## 2. Pharynx

Coba anda analisis anatomi pharynx berdasarkan pembagian, otot-otot penyusunnya, dan morfologi internal penting terkait proses penelanan makanan

Pharynx merupakan saluran yang menghubungkan cavitas nasi dan cavitas oris di kepala dengan larynx dan oesophagus di leher. Pharynx terbagi menjadi 3 regiones, yaitu *nasopharynx*, *oropharynx*, dan *laryngopharynx* (gambar 1.2). Struktur rinci dari 3 regiones ini dapat dilihat di topik anatomi systema respiratoria. Terkait dengan proses penelanan, *fossa (recessus) piriformis* yang terletak di laryngopharynx membentuk saluran yang mengarahkan makanan dan minuman dari cavitas oris menuju oesophagus. Otot-otot pharynx terorganisir menjadi 2 kelompok berdasarkan arah serabut otot. *Otot-otot constrictor* memiliki serabut yang berjalan sirkuler, sementara *otot-otot longitudinal* berjalan vertikal. Otot constrictor terdiri atas *m. constrictor pharyngis superior*, *m. constrictor pharyngis media*, dan *m. constrictor pharyngis inferior* (gambar 1.9). Otot longitudinal terdiri atas *m. stylopharyngeus*, *m. salpingopharyngeus*, dan *m. palatopharyngeus* (Drake *et al.*, 2018).



Gambar 1.9. Musculi Constrictor Pharynges. A. Pandangan Lateral, B. Pandangan Posterior

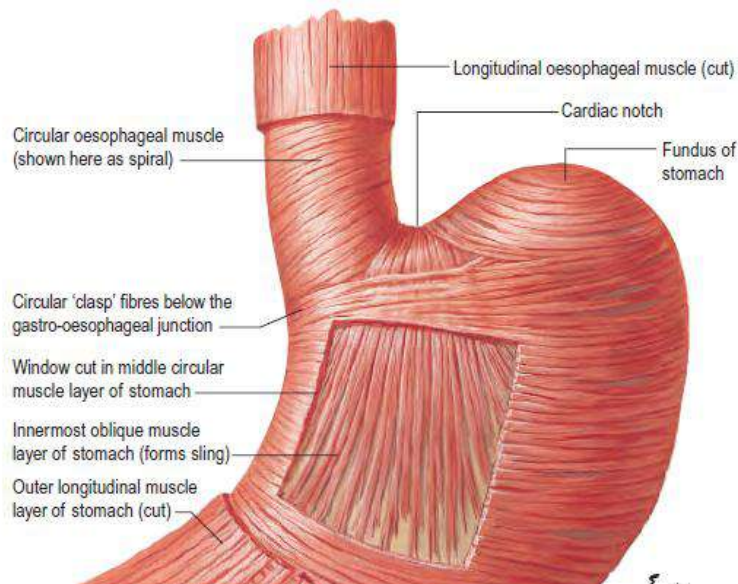
Sumber: Drake RL, Vogl AW, dan Mitchell AWM 2018. *Gray's Basic Anatomy* second ed. Elsevier, Philadelphia hal. 547

### 3. Oesophagus

Oesophagus merupakan saluran berotot dengan panjang 25 cm, menghubungkan pharynx dan ventriculus. Oesophagus ini terdiri atas *oesophagus cervicalis* di region colli, *oesophagus thoracica* di cavitas thoracis, dan *oesophagus abdominalis* di cavitas abdominis (Muresian, 2016). Organ ini dimulai pada ujung inferior laryngopharynx, berjalan melalui aspek inferior leher, memasuki mediastinum dan turun di anterior columna vertebralis, menembus diaphragma melalui *hiatus oesophagii*, dan berakhir di bagian superior ventriculus (Tortora dan Nielsen, 2017).

*Lower oesophageal sphincter* terdapat di *gastro-oesophageal junction*. *Sphincter* ini dibentuk oleh:

- Otot-otot intrinsik dari bagian bawah oesophagus. Otot intrinsik ini dibentuk oleh stratum circularis tunica muscularis oesophagii
- Serabut-serabut *clasp* (gesper/jepitan) di sisi kanan oesophagus. Serabut ini dibentuk oleh stratum circularis tunica muscularis (externa) ventriculi
- Serabut-serabut *sling* (ambin/gendongan) di sisi kiri oesophagus. Serabut ini dibentuk oleh stratum obliquum tunica muscularis (externa) ventriculi
- Diperkuat oleh serabut melingkar ekstrinsik dari crus dexter diaphragma (gambar 1.10) (Barr H dan Almond LM 2016).

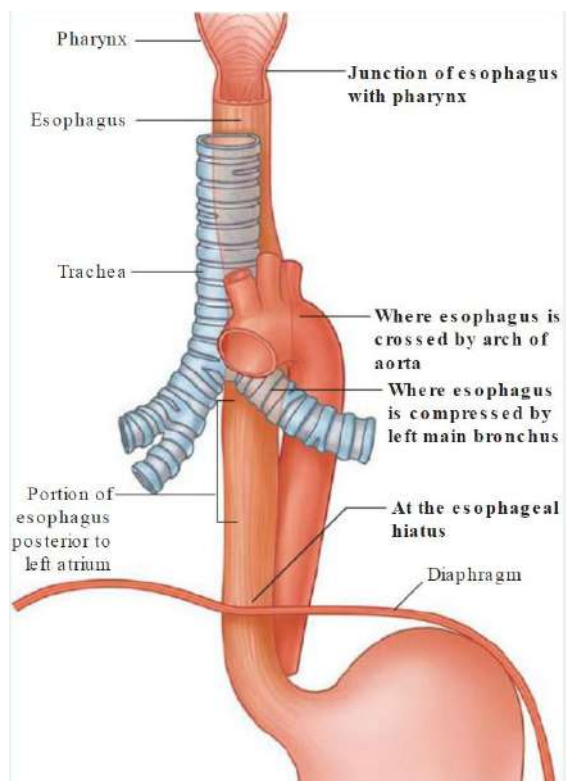


Gambar 1.10. Susunan Lapisan Otot Oesophagus Dan Gaster. Perhatikan Lower Oesophageal Sphincter Di Gastro-Oesophageal Junction

Sumber: Barr H dan Almond LM 2016. Abdominal Oesophagus and Stomach dalam Standring S (editor-in-chief). *Gray's Anatomy: The Anatomical Basis of Clinical Practice* 41<sup>st</sup> ed. Elsevier hal. 1114

Oesophagus memiliki 4 titik penyempitan (*angustia oesophagii*) sehingga dapat menjadi tempat bersarang corpus alienum. Penyempitan tersebut terjadi:

1. Di tempat paling proximal (oral) setinggi vertebra C6 (setinggi cartilago cricoidea)
2. Di titik persilangan dengan arcus aortae
3. Di titik persilangan dengan bronchus primarius sinistra
4. Ketika melalui diaphragma (hiatus oesophagii) setinggi vertebra T10 (Hansen, 2019; Muresian, 2016).



Gambar 1.11. Tempat Penyempitan Oesophagus (*Angustia Oesophagii*)

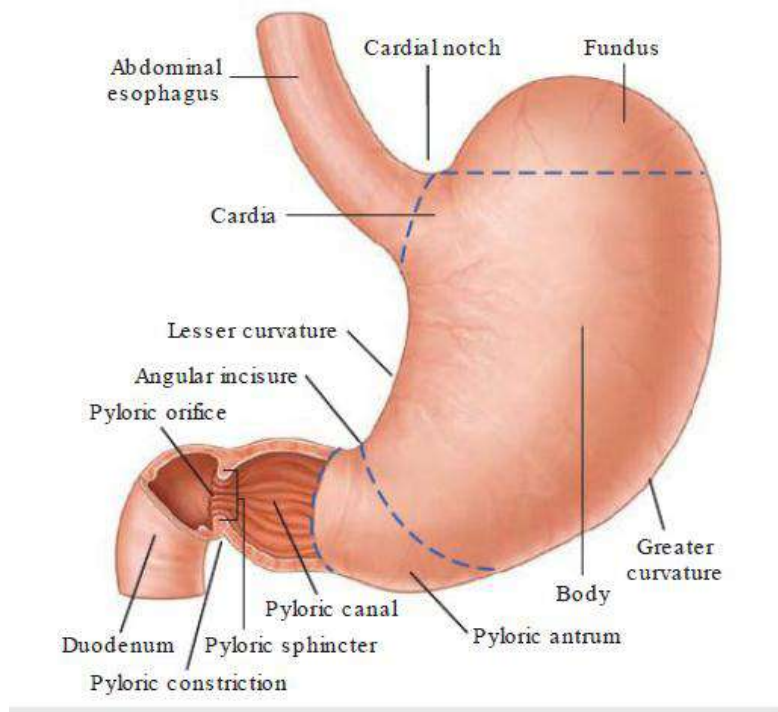
Sumber: Drake RL, Vogl AW, dan Mitchell AWM 2018. *Gray's Basic Anatomy* second ed. Elsevier, Philadelphia hal. 124

Coba anda analisis kembali anatomi oesophagus berdasarkan pembagian, perjalanan, penyempitan dinding, struktur lower oesophageal sphincter

#### 4. Ventriculus (Gaster/Stomach/Lambung)

Ventriculus merupakan organ tractus gastrointestinalis yang paling berdilatasi dan berbentuk seperti huruf J. ventriculus terletak di regio epigastrica, regio umbilicalis, dan regio hypochondriaca sinistra. Ventriculus memiliki 2 permukaan, yaitu *facies anterior (facies superior)* dan *facies posterior (facies inferior)*. Ventriculus memiliki 4 regiones utama, yaitu *cardia, fundus, corpus*, dan *pars pylorica*. Cardia mengelilingi muara oesophagus ke ventriculus. Sudut superior yang terbentuk ketika oesophagus masuk ke lambung disebut *incisura cardiaca*. Bagian yang membulat di atas dan kiri cardia disebut *fundus*. Inferior dari fundus terdapat bagian sentral ventriculus yang besar yang disebut *corpus*. Pars pylorica terbagi menjadi 3 regio, yaitu *antrum pyloricum, canalis pylorica*, dan *pylorus*. Antrum pyloricum berhubungan dengan corpus ventriculi. Canalis pylorica merupakan saluran bagian tengah. Bagian paling distal dari pars pylorica adalah pylorus. Pylorus ditandai di permukaan organ oleh *pyloric constriction* dan mengandung cincin otot sirkuler lambung yang menebal yaitu *m. sphinter pylorica*. M. sphincter pylorica mengelilingi ujung distal lambung yaitu *orificium pylorica*. Pylorus berhubungan dengan duodenum. Ketika lambung kosong, mucosanya membentuk lipatan besar yang disebut *rugae (plica) ventriculi*. Pylorus berhubungan dengan duodenum melalui sfingter otot polos yang disebut *m. sphincter*

*pylorica*. Tepi medial lambung yang cekung disebut *curvatura minor*, sedangkan tepi lateral yang cembung disebut *curvatura major*. Tikungan di *curvatura minor* disebut *incisura angularis* (gambar 1.12) (Tortora dan Nielsen, 2017; Drake *et al.*, 2018; Wineski, 2019; Barr dan Almond, 2016).



Gambar 1.12. Ventriculus

Sumber: Drake RL, Vogl AW, dan Mitchell AWM 2018. *Gray's Basic Anatomy* second ed. Elsevier, Philadelphia hal. 155

Coba anda analisis kembali anatomi ventriculus berdasarkan morfologi eksternal dan internal



## 5. Intestinum tenue (small intestine)

*Intestinum tenue* merupakan bagian terpanjang tractus gastrointestinalis (6-7 m) dan terbentang dari *orificium pyloricum* sampai *ileocecal junction*. Saluran ini terdiri atas duodenum, jejunum, dan ileum (Drake *et al.*, 2018; Hansen, 2019).

### a) Duodenum

Duodenum berbentuk huruf C dengan panjang 20-25 cm. Lumen duodenum terluas dibandingkan organ intestinum tenue yang lain. Duodenum terletak *retroperitoneal*, kecuali pada bagian permulaannya yang dihubungkan ke hepar oleh *ligamentum hepatoduodenale*. Duodenum terbagi menjadi 4 bagian:

- *Pars superior* (bagian pertama) terbentang dari *orificium pyloricum* sampai sebatas *collum vesicae felleae*. Secara klinis, *pars superior* duodeni dirujuk sebagai *ampulla (duodenal cap)*. *Ulcus duodeni* paling banyak terjadi di bagian ini
- *Pars descendens* (bagian kedua) terbentang dari *collum vesica fellea* sampai tepi bawah vertebra LIII. Bagian ini mengandung *papilla duodeni major* (pintu masuk *ductus choledochus* dan *ductus pancreaticus major*) dan *papilla duodeni minor* (pintu masuk *ductus pancreaticus minor/ductus pancreaticus accessorius*). Junction dari foregut dan midgut terletak tepat di bawah *papilla duodeni major*
- *Pars inferior* (bagian ketiga) adalah bagian terpanjang

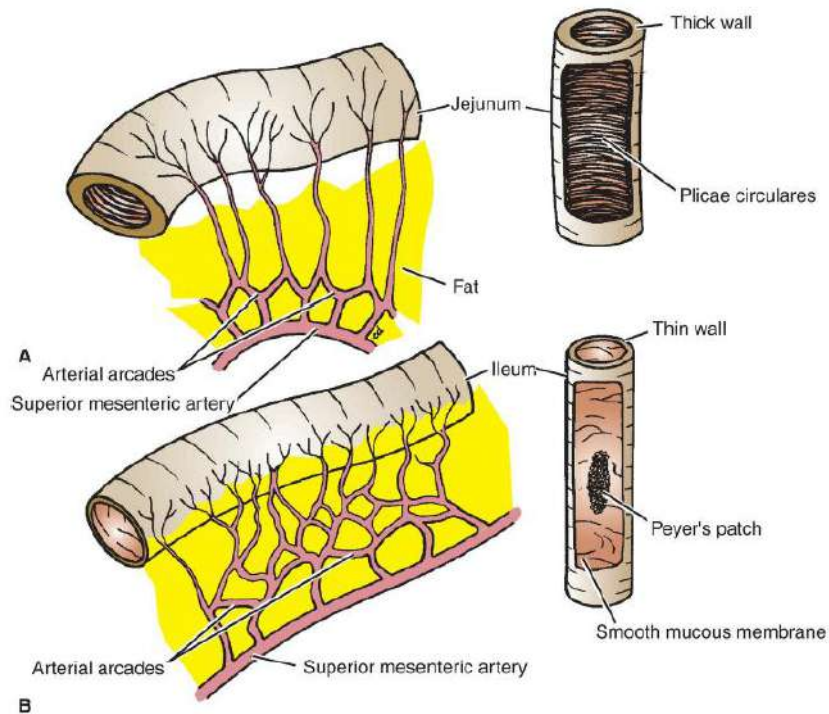
- *Pars ascendens* (bagian keempat) berjalan ke atas atau ke kiri dan berakhir sebagai *flexura duodenojejunalis*. *Flexura duodenojejunalis* dikelilingi oleh lipatan peritoneum yang mengandung otot polos yang disebut *musculus (ligamentum) suspensorium duodeni (ligamentum Treitz)* (Drake *et al.*, 2018).

### **b) Jejunum**

Jejunum dimulai dari duodenojejunal junction. Jejunum mewakili 2/5 proximal intestinum tenue, terletak sebagian besar di kuadran kiri atas. Dibandingkan ileum, jejunum memiliki diameter yang lebih besar, dinding lebih tebal, lemak mesenterica lebih sedikit, plica circularis lebih tinggi dan lebih banyak, arcade arterialis yang kurang menonjol, dan vasa recta lebih panjang (Drake *et al.*, 2018; Hansen, 2019; Wineski, 2019).

### **c) Ileum**

Ileum membentuk 3/5 distal intestinum tenue, terletak sebagian besar di kuadran kanan bawah. Dibandingkan jejunum, ileum memiliki dinding lebih tipis, plica circularis lebih sedikit dan kurang menonjol, vasa recta lebih pendek, lemak mesenterica lebih banyak, dan arcade arterial lebih banyak (gambar 1.13) (Drake *et al.*, 2018).



Gambar 1.13. Perbedaan Eksternal dan Internal Jejunum dan Ileum. A. Jejunum, B. Ileum

Sumber: Wineski LE 2019. *Snell's Clinical Anatomy by Regions* 10<sup>th</sup> ed. Wolters Kluwer, Philadelphia hal. 855

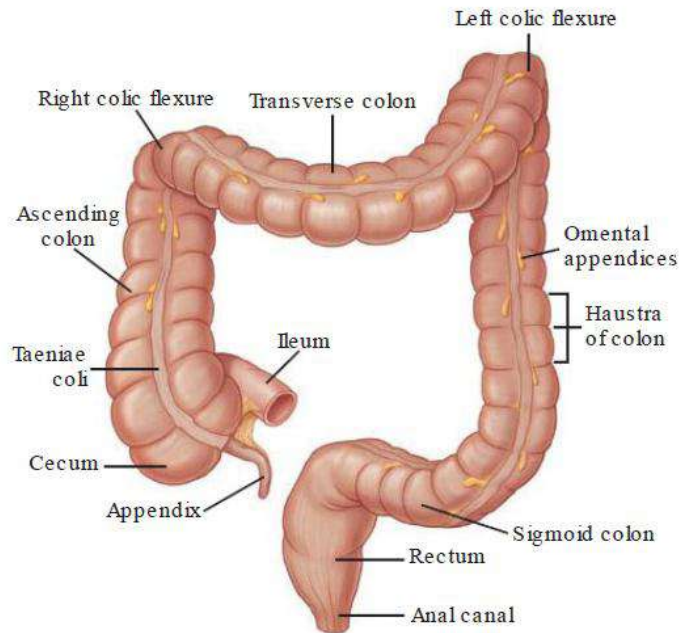
Ileum berakhir di *ileocecal junction* dan bermuara ke intestinum crassum di tempat cecum dan colon ascendens berhubungan. Dua katup penutup menonjol ke dalam lumen intestinum crassum, yaitu plica/valva ileocecalis. Otot-otot ileum berlanjut ke masing-masing katup membentuk sebuah spingter (Drake *et al.*, 2018; Wineski, 2019).

Coba anda analisis kembali anatomi intestinum tenue berdasarkan topografi, morfologi eksternal dan internal, pembagian dan karakteristiknya

#### d) Intestinum Crassum (*Large Intestine/Usus Besar*)

Intestinum crassum terbentang dari ujung distal ileum ke anus dengan panjang sekitar 1,5 meter pada orang dewasa. Intestinum crassum melengkung di sekitar dan menutupi gulungan intestinum tenue dan cenderung lebih terfiksir dibandingkan intestinum tenue. Ia terdiri atas *cecum*, *appendix vermiformis*, *colon*, *rectum*, dan *canalis analis*. Karakteristik umum intestinum crassum:

- Diameter internalnya lebih besar dibandingkan intestinum tenue
- Ada akumulasi lemak terbungkus peritoneum yang disebut *appendix omentalis (appendix epiploicum)*
- Ada pemisahan stratum longitudinale tunica muscularis menjadi tiga pita yang sempit, yaitu *taenia coli*. Taenia ini terutama terlihat di cecum dan colon dan tidak terlihat (less visible) di rectum
- Sakulasi colon yang disebut *haustra coli* (gambar 1.14) (Drake *et al.*, 2018; Wineski, 2019).



Gambar 1.14. *Intestinum crassum*

Sumber: Drake RL, Vogl AW, dan Mitchell AWM 2018. *Gray's Basic Anatomy* second edition. Elsevier, Philadelphia hal. 159

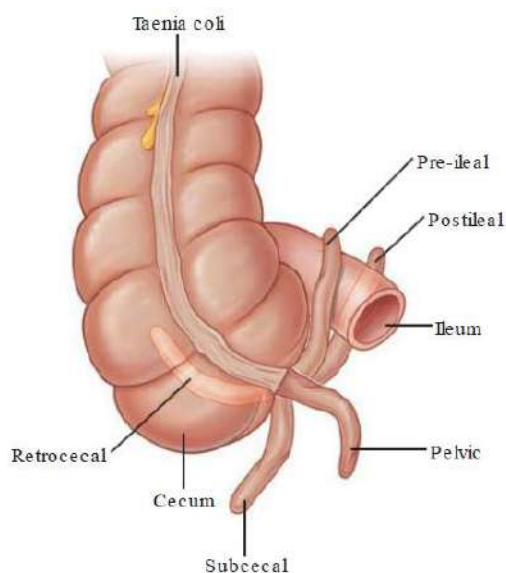
#### e) Cecum

*Cecum* adalah bagian pertama *intestinum crassum*, berupa kantung berujung buntu. Ia terletak inferior dari *ileocecal junction* di *fossa iliaca dextra*. Cecum merupakan struktur *intraperitoneal* karena mobilitasnya, bukan karena alat penggantung peritoneumnya. Cecum berlanjut menjadi *colon ascendens* setinggi pintu masuk ileum ke cecum (Drake *et al.*, 2018; Wineski, 2019).

#### f) Appendix vermiformis

*Appendix vermiformis* adalah saluran berbentuk cacing dan berujung buntu, berlubang, dan sempit yang muncul dari dinding posteromedial cecum. Ia memiliki agregasi jaringan limfoid yang

besar di dindingnya. Ia tergantung ke ileum terminalis oleh *mesoappendix* (*mesenteriolum*). Titik perlekatan appendix vermiformis ke cecum konsisten dengan taenia libera cecum yang mengarah langsung ke basis appendix, tetapi lokasi bagian appendix lain sangat bervariasi (gambar 1.15). Proyeksi permukaan basis appendix adalah di junction antara 1/3 lateral dan 1/3 intermedia dari garis antara SIAS (*spina iliaca anterior superior*) dexter ke *umbilicus* (*McBurney's point*). Pasien dengan gangguan appendix vermiformis dapat mendeskripsikan nyeri di dekat lokasi ini (Drake *et al.*, 2018; Wineski, 2019).



Gambar 1.15. Posisi *Appendix Vermiformis*

Sumber: Drake RL, Vogl AW, dan Mitchell AWM 2018. *Gray's Basic Anatomy* second ed. Elsevier, Philadelphia hal. 161

### **g) Colon**

Colon berjalan ke superior dari cecum dan terdiri atas *colon ascendens*, *colon transversum*, *colon descendens*, dan *colon sigmoideum*. Colon ascendens dan colon descendens tergolong retroperitonel, sedangkan colon transversum dan colon sigmoideum tergolong intraperitoneal (Drake *et al.*, 2018).

*Flexura coli dextra (flexura hepatica)* terjadi di junction colon ascendens dan colon transversum. Belokan usus ini terletak tepat inferior lobus dexter hepatis. *Flexura coli sinistra (flexura lienalis/flexura splenica)* terjadi di junction colon transversum dan colon descendens. Belokan usus ini terletak tepat inferior dari lien (spleen), lebih tinggi dan lebih posterior dari flexura coli dextra, dan dilekatkan ke diaphragma oleh *ligamentum phrenicocolica* (Drake *et al.*, 2018; Wineski, 2019).

Tepat di lateral *colon ascendens* dan *colon descendens* terdapat berturut-turut *right paracolic gutter* dan *left paracolic gutter*. Selokan ini terbentuk di antara tepi lateral colon ascendens dan colon descendens dan dinding posterolateral abdomen. Selokan ini menjadi saluran yang dapat dilalui oleh material dari satu regio ke regio lain dari cavitas peritonii. Berhubung pembuluh darah dan pembuluh limfe yang besar terletak di medial atau posteromedial colon ascendens dan colon descendens, mobilisasi colon ascendens dan colon descendens yang relatif bebas darah dimungkinkan dengan memotong peritoneum di sepanjang lateral paracolic gutter (Drake *et al.*, 2018). Paracolic gutters dan spatium subphrenica penting secara klinis karena keduanya dapat menjadi

tempat pengumpulan dan gerakan cairan peritoneum yang terinfeksi (Wineski, 2019).

Colon sigmoideum merupakan kelanjutan colon descendens, dimulai setinggi *aditus pelvis (pelvic inlet)* dan terbentang sampai setinggi vertebra SIII, tempat ia berlanjut menjadi rectum. Struktur berbentuk huruf S ini sangat mobil, kecuali di permulaan dan ujungnya (Drake *et al.*, 2018; Wineski, 2019).

#### **h) Rectum dan Canalis Analis**

Rectum merupakan kelanjutan dari colon sigmoideum, dimulai dari *rectosigmoid junction* setinggi vertebra SIII, dan terletak di konkavitas os sacrum dan os coccygeus. Rectum merupakan struktur retroperitoneal dengan panjang sekitar 12 cm. Rectum dapat dibedakan dengan colon yang lain karena tidak memiliki taenia coli. Rectum di bagian 1/3 atas dilapisi peritoneum pada bagian anterior dan lateral, 1/3 media hanya pada bagian anterior, dan 1/3 inferior tidak dilapisi peritoneum (Heylings *et al.*, 2018).

Rectum memiliki 3 *curvatura lateralis*: *curvatura superior* et inferior melengkung ke kanan, *curvatura media* melengkung ke kiri. Bagian bawah rectum meluas membentuk *ampulla recti*. Ketika berjalan melalui diaphragma pelvis, rectum membelok ke posterior pada *flexura anorectalis (anorectal junction/flexura perinealis)* dan berlanjut menjadi *canalis analis*. Flexura anorectalis tertarik ke depan oleh aksi dari *m. puborectalis* (Drake *et al.*, 2018; Hansen, 2019).



Canalis analis berjalan ke posterior inferior sepanjang 4 cm dan berakhir di anus. Junction antara rectum dan canalis analis ditandai oleh cincin anorectal (*anorectal ring*) yang dapat dipalpasi pada pemeriksaan *rectal toucher*. Cincin ini terbentuk akibat tonus lengkung m. puborectalis di dinding posterior junction yang mempertahankan sudut 120° pada waktu kontinensi feses. Pada waktu defecatio, otot ini berelaksasi sehingga sudutnya menjadi kurang tajam (Drake *et al.*, 2018; Hansen, 2019; Heylings *et al.*, 2018).

Coba anda analisis kembali anatomi intestinum crassum berdasarkan topografi, morfologi eksternal dan internal, pembagian dan karakteristiknya

## 6. Anus

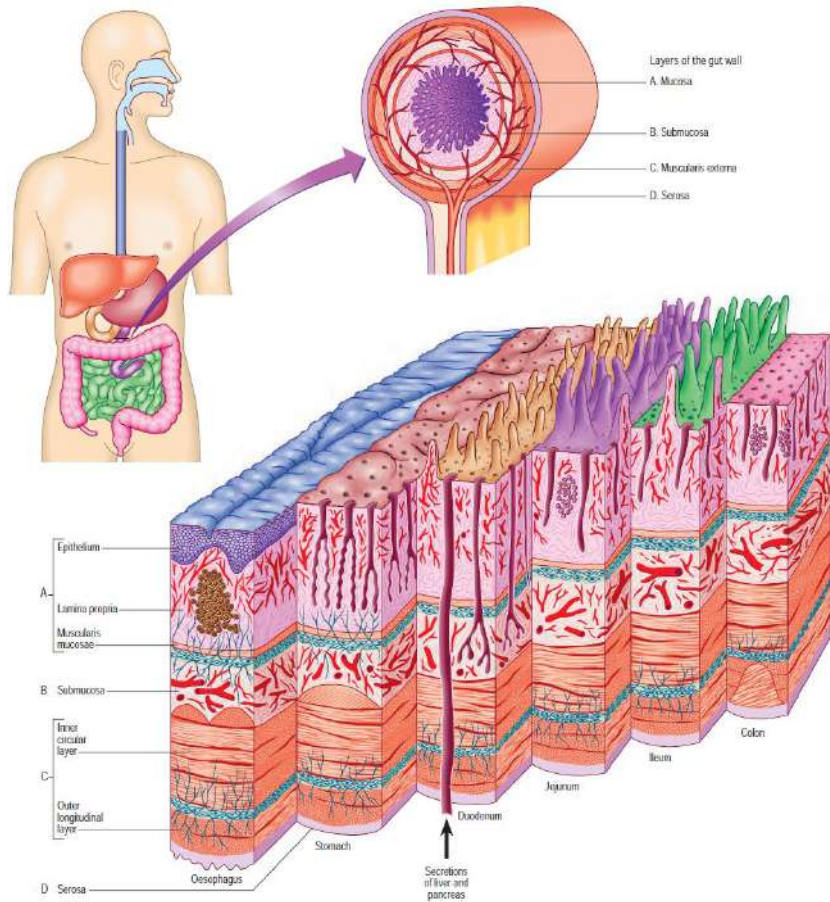
Canalis analis berakhir di anus yang membuka ke luar. Ada 2 otot sfingter, yaitu *m. sphincter ani internus* yang dibentuk oleh otot polos dan bersifat involunter dan *m. sphincter ani externus* yang dibentuk oleh otot skelet dan bersifat volunter (Marieb dan Keller, 2018). *M. sphincter ani externus* tersusun atas *pars profundus*, *pars superficialis*, dan *pars subcutanea* (Heylings *et al.*, 2018).

## 7. Mikrostruktur umum dari tractus gastrointestinalis

Tractus gastrointestinalis memiliki struktur umum berupa 4 lapisan utama, yaitu *mucosa*, *submucosa*, *tunica muscularis* (*muscularis externa*), dan *tunica serosa/adventitia*. *Mucosa* (membrana mucosa) merupakan lapisan paling dalam dan terbagi menjadi 3 lapisan, yaitu *epithelium*, *lamina propria*, dan *lamina muscularis mucosae*. *Submucosa* merupakan lapisan jaringan konektif yang kuat

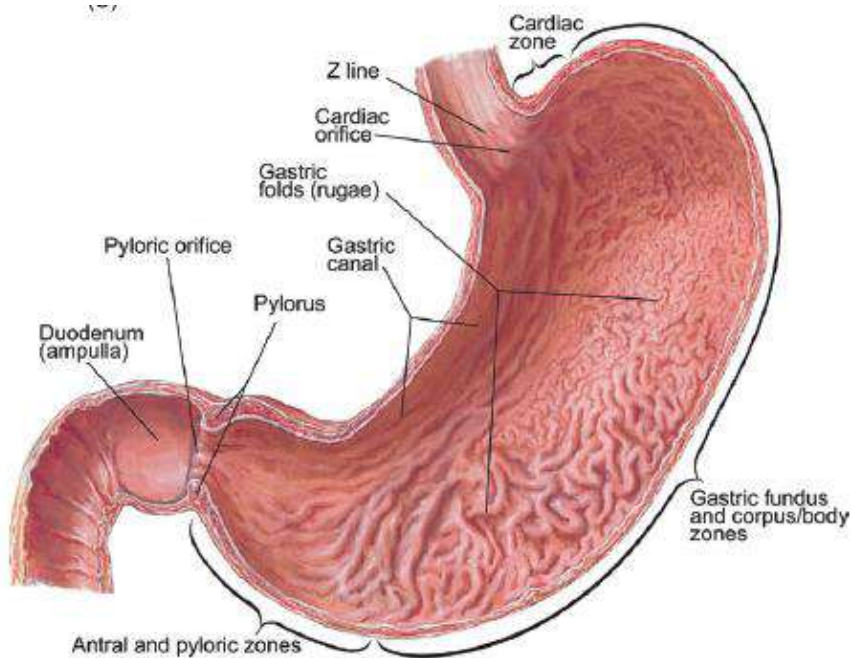
dan sangat vaskuler. Tunica muscularis terdiri atas *stratum circularis* di lapisan dalam dan *stratum longitudinalis* di lapisan luar. *Stratum obliquum tunica muscularis* hanya terdapat di ventriculus. Permukaan eksternal tractus gastrointestinalis dilapisi oleh tunica serosa atau tunica adventitia, yang bergantung pada posisinya di dalam tubuh (gambar 1.16) (Stringer *et al.*, 2016).

Struktur umum ini mengalami modifikasi secara regional akibat perbedaan fungsi lokal. Di permukaan internal ventriculus terdapat lipatan tunica mucosa yang disebut sebagai *ruga ventriculi (plica gastrica)*. Ruga ventriculi dibentuk oleh tunica mucosa dan submucosa. Daerah cekung yang terdapat di antara ruga disebut *area gastrica* (gambar 1.17). Tunica muscularis dibedakan dari luar ke dalam: *stratum longitudinale*, *stratum circulare*, dan *stratum obliquum*. *Stratum longitudinale* tidak merata di seluruh dinding lambung, tampak memadat di *curvatura major et minor*. *Stratum circulare* relatif merata di seluruh dinding ventriculus. *Stratum obliquum* juga tidak merata, terutama terdapat mulai akhir *cardia*, kemudian menyebar pada *facies anterior et posterior ventriculi*. Tunica muscularis *pylorus* menebal, membentuk struktur seperti klep yang disebut *valvula pylori*. Tunica muscularis di sini disebut *m. sphincter pylori*. Tunica serosa di ventriculi merupakan derivat peritoneum. Tunica serosa ini membungkus *facies anterior et posterior ventriculi*, yang saling bertemu di *curvatura major et minor*. Kedua lapisan serosa ini membentuk *omentum minus* dari *curvatura minor* dan *omentum majus* dari *curvatura major* (Rismanto J., 1991).



Gambar 1.16. Susunan Umum Tractus Digestivus, Menunjukkan Lapisan Dinding Usus.

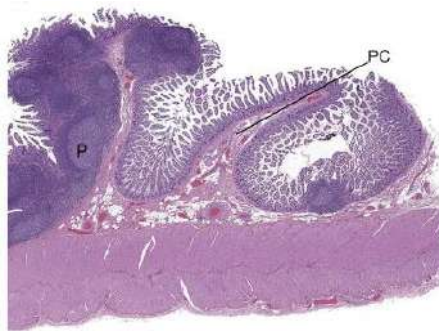
Sumber: Stringer MD, Smith AL, Wein AJ, dan Tunstall R 2016. *Abdomen and Pelvis dalam Standring S (editor-in-chief). Gray's Anatomy: The Anatomical Basis of Clinical Practice* 41<sup>st</sup> ed. Elsevier, hal. 1042



Gambar 1.17. Morfologi Internal Ventriculi, Perhatikan Rugae Ventriculi (*Plicae gastricae*)

Sumber: Treuting PM, Arends MJ, dan Dintzis SM 2018. Upper Gastrointestinal Tract *dalam* Treuting PM, Dintzis SM, dan Montine KS (editors). *Comparative Anatomy and Histology: A Mouse, Rat, and Human Atlas* Second Edition. Academic Press, London hal. 197

Di permukaan mucosa intestinum tenue terdapat *plica circularis* (*valvula Kerkringi*). *Plica circularis* merupakan lipatan transversal ke arah lumen dari tunica mucosa beserta submucosa intestinum tenue. *Plica circularis* mulai dijumpai di duodenum, sekitar 2-5 cm distal pylorus sampai pertengahan ileum. Bentuk dan jumlah *plica* ini mencapai perkembangan maksimal di bagian distal duodenum dan bagian oral jejunum (gambar 1.18) (Rismanto J., 1991).



Gambar 1.18. *Plica circularis* (PC) di Ileum.

Sumber: Treuting PM, Arends MJ, dan Dintzis SM 2018. Upper Gastrointestinal Tract *dalam* Treuting PM, Dintzis SM, dan Montine KS (editors). *Comparative Anatomy and Histology: A Mouse, Rat, and Human Atlas* Second Edition. Academic Press, London hal. 209

*Taenia coli* sesungguhnya adalah berkas-berkas stratum longitudinale tunica muscularis yang tidak sempurna mengelilingi colon. Ada 3 berkas *taenia coli*:

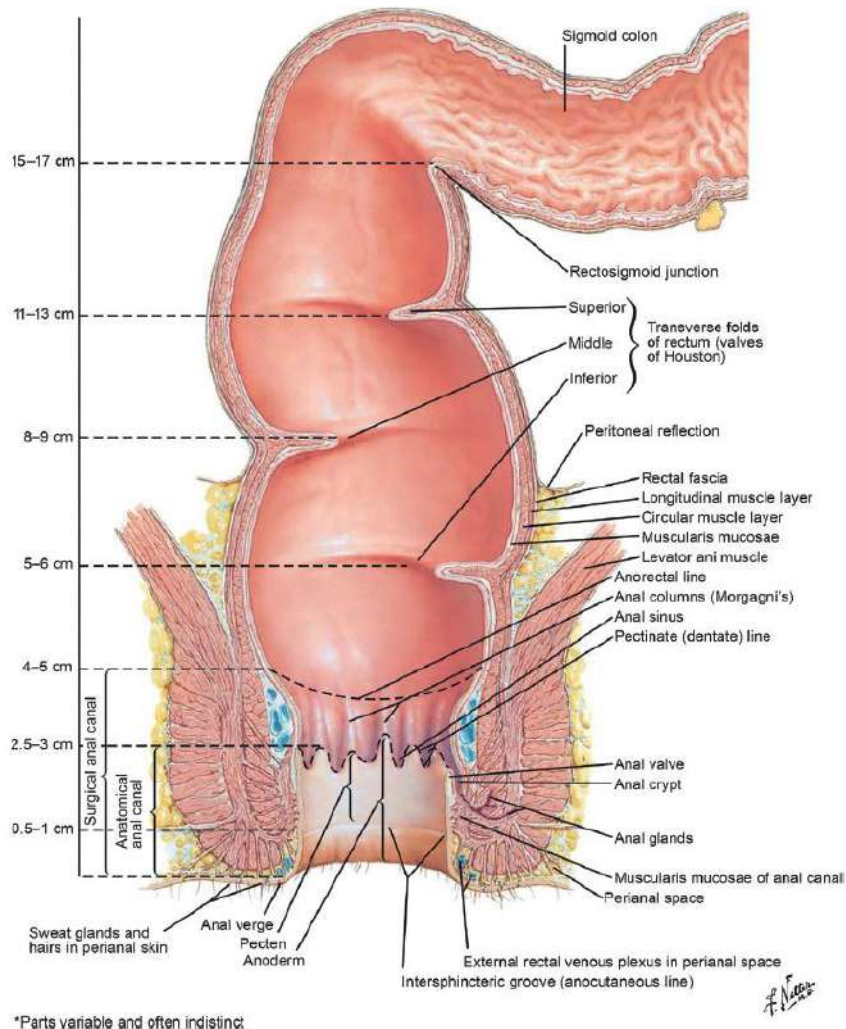
1. *Taenia coli posterior*, di bagian posterior, di tempat colon menempel pada dinding posterior abdomen (colon ascendens dan colon descendens) atau pada alat penggantungnya (colon transversum). Pada colon transversum, *taenia coli* ini disebut juga *taenia mesocolica*
2. *Taenia coli anterior*, di sisi anterior colon ascendens dan colon descendens. Pada colon transversum, *taenia coli* ini tertutup oleh omentum majus sehingga disebut juga sebagai *taenia omentalis*. *Taenia coli anterior* di colon ascendens dapat digunakan sebagai penentu kedudukan appendix vermiformis
3. *Taenia coli lateralis*, di sisi medial colon ascendens dan colon descendens dan sisi inferior colon transversum. Pada colon transversum, *taenia coli lateralis* disebut juga *taenia libera*

karena bebas dan tidak terpakai untuk perlekatan (gambar 1.14) (Rismanto J., 1991).

Panjang stratum longitudinale (taenia coli) lebih pendek daripada lapisan lain dinding colon dan cecum. Keadaan ini menyebabkan penyumbatan ke arah luar (dilatatio, sacculatio) dari colon dan cecum. Bangunan dilatasi ini membentuk *haustra*. Penyempitan di antara haustra disebut *incisura*. Di permukaan internal colon, *incisura* ini sesuai dengan lipatan ke arah lumen colon yang dikenal sebagai *plica semilunaris coli* (Rismanto J., 1991).

Akibat lain dari perbedaan panjang taenia coli dengan lapisan lain adalah timbul bangunan yang disebut *appendix epiploicum*, yaitu lipatan peritoneum viscerale yang berbentuk ovoid dan bertangkai, berisi jaringan lemak. Appendices epiploicae biasanya melekat sepanjang taenia coli dan paling banyak terdapat di colon transversum (gambar 1.14) (Rismanto J., 1991).

Di permukaan internal rectum, ada lipatan menyerupai *plica semilunaris coli* yang relatif lebih permanen. Lipatan ini disebut *plica transversalis recti (valvula Houstoni)*. Biasanya berjumlah 3 buah, kadang-kadang 2 atau 4 buah (gambar 1.19) (Rismanto J., 1991).



Gambar 1.19. Morfologi Internal Rectum, Canalis Analis, dan Anus.  
Perhatikan Plica Transversalis Recti yang Berjumlah 3 Buah.

Sumber: Treuting PM, Arends MJ, dan Dintzis SM 2018. Lower Gastrointestinal Tract dalam Treuting PM, Dintzis SM, dan Montine KS (editors). *Comparative Anatomy and Histology: A Mouse, Rat, and Human Atlas* Second Edition. Academic Press, London hal. 219

Ada perbedaan prinsip antara plica semilunaris coli dan plica transversalis recti di satu pihak dengan plica circularis di pihak lain. Plica yang pertama adalah lipatan mucosa yang disertai lipatan dinding

usus lain ke arah lumen, sedangkan plica yang kedua hanya lipatan mucosa. Plica yang pertama relatif temporer (kecuali plica transversalis recti), sedangkan plica yang kedua relatif permanen (Rismanto J., 1991).

Tunica mucosa beserta stratum circulare di sekitar *ostium valva ileocecalis* membentuk bangunan klep yang dikenal sebagai *valva ileocecalis*. Valva ini memiliki sepasang bibir yang disebut *labium superius et labium inferius valvae ileocecalis*. Persatuan kedua labia di kanan kiri ostium disebut *frenulum valvae ileocecalis*. Lebih proximal (ke arah oral) dari valva ileocecalis, stratum circulare menebal dan berfungsi sebagai otot sfingter yang dapat mengatur keluar masuk isi usus ke dalam colon (Rismanto J., 1991).

Coba anda analisis kembali struktur umum lapisan dinding tractus gastrointestinalis dan modifikasi regional organnya

### C. Glandula Digestoria

Glandula digestoria (kelenjar pencernaan) terdiri atas *glandula salivarius, hepar, vesica fellea, pancreas, dan glandula intestinalis*.

Coba anda analisis anatomi masing-masing glandula digestoria berdasarkan morfologi pars secretoris dan ductus secretorisnya

#### 1. Glandula Salivarius (Kelenjar Air Liur)

Glandula salivarius adalah kelenjar yang bermuara atau menyekresi ke dalam cavitas oris. Glandula salivarius ini terbagi menjadi *glandula salivarius minor* dan *glandula salivarius major*. Glandula salivarius minor adalah kelenjar kecil di mucosa dan



submucosa yang melapisi lingua, palatum, bucca, dan labium oris. Glandula salivarius major berukuran besar dan terdiri atas *glandula parotis*, *glandula submandibularis*, dan *glandula sublingualis* (Drake *et al.*, 2018).

Glandula parotis merupakan glandula salivarius terbesar dan banyak struktur yang berjalan melewatinya. Kelenjar ini terletak anterior dan inferior dari separuh bawah auricular, di superficial, posterior, dan profundal dari ramus mandibulae. Kelenjar ini terbentang ke bawah ke tepi bawah mandibula dan ke atas ke arcus zygomaticum. Di posterior, kelenjar ini menutupi pars anterior m. sternocleidomastoideus dan berlanjut ke anterior menutupi separuh m. masseter. *Ductus parotideus* berjalan ke anterior menyilangi permukaan eksternal m. masseter, lalu membelok ke medial menembus bantalan lemak bucca dan m. buccinator dan bermuara ke cavitas oris di dekat mahkota dens molaris II atas (Drake *et al.*, 2018).

Glandula submandibularis terbagi menjadi *pars superficialis* dan *pars profundi*. Pars superficialis terletak di fossa submandibularis di bawah linea mylohyoidea. Pars profundi melengkung mengelilingi tepi posterior m. mylohyoideus, berjalan di dasar cavitas oris, di lateral radix linguae, di permukaan lateral m. hyoglossus. *Ductus submandibularis* muncul dari sisi medial pars profundi, berjalan ke depan untuk bermuara ke *caruncula sublingualis* (*papilla sublingualis*) (Drake *et al.*, 2018).

Glandula sublingualis terletak di *fossa sublingualis mandibulae* di atas 1/3 anterior linea mylohyoidea. Tepi superior glandula sublingualis membentuk lipatan mucosa memanjang yang disebut *plica*

*sublingualis*. Plica ini terbentang dari aspek posterolateral dasar cavitas oris ke papilla sublingualis. Glandula sublingualis bermuara melalui ductus sublingualis minor ke plica sublingualis (Drake *et al.*, 2018).

## 2. Hepar (Liver)

Hepar merupakan organ viscera terbesar di dalam tubuh dan terletak terutama di regio hypochondriaca dexter dan region epigastrica, terbentang ke regio hypochondriaca sinistra (pada kuadran atas kanan terbentang ke kuadran atas kiri). Hepar merupakan organ yang sangat vaskuler. Hepar hampir seluruhnya tertutup oleh costae dan cartilago costales (Drake *et al.*, 2018; Wineski, 2018). 796

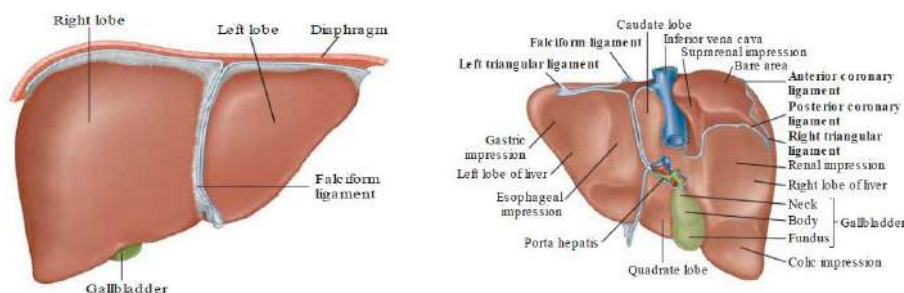
Hepar memiliki dua permukaan, yaitu *facies diaphragmatica* (mengarah ke anterior, superior, dan posterior) dan *facies visceralis* (mengarah ke inferior). *Facies diaphragmatica* menempel di *facies inferior diaphragma*. *Recessus subphrenica* memisahkan *facies diaphragmatis hepatis* dengan *diaphragma* dan terbagi menjadi area kanan dan kiri oleh *ligamentum falciforme hepatis*. *Recessus hepatorenalis* adalah bagian cavitas peritonii di sisi kanan antara hepar dengan *ren dexter* dan *glandula suprarenalis dexter*. *Recessus subphrenica* dan *recessus hepatorenalis* berhubungan di sebelah anterior (gambar 1.21) (Drake *et al.*, 2018).

*Facies visceralis hepatis* dibungkus oleh *peritoneum viscerale*, kecuali pada *fossa for the gallbladder* dan *porta hepatis*. Struktur yang terkait dengan *facies* ini meliputi *oesophagus*, *pars anterior dexter ventriculus*, *pars superior duodeni*, *omentum minus*, *vesica fellea*, *flexura coli dextra*, bagian kanan *colon transversum*, *ren dexter*, dan *glandula suprarenalis dexter*. *Porta hepatis* berfungsi sebagai pintu

masuk *a. hepatica* dan *v. porta hepatis* serta pintu keluar *ductus hepaticus* (Drake *et al.*, 2018).

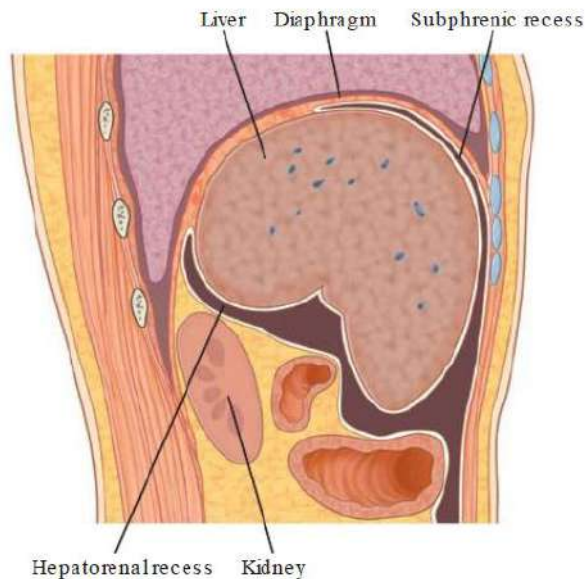
Hepar dilekatkan ke dinding anterior abdomen oleh ligamentum falciforme hepatis. Hepar hampir dibungkus sempurna oleh peritoneum viscerale, kecuali pada *bare area* (*area nuda*). Lipatan peritoneum tambahan menghubungkan hepar dengan ventriculus (*ligamentum hepatogastricum*), duodenum (*ligamentum hepatoduodenale*), dan diaphragma (*ligamentum triangulare dextra et sinistra* dan *ligamentum coronarium anterior et posterior*) (Drake *et al.*, 2018).

Hepar memiliki 4 lobi, yaitu *lobus dexter*, *lobus sinister*, *lobus caudatus*, dan *lobus quadratus*. Lobus dexter merupakan lobus terbesar, sementara lobus sinister lebih kecil dari lobus dexter. Lobus caudatus dapat dilihat di pars posterior facies visceralis, dibatasi oleh celah untuk ligamentum venosum di sebelah kiri dan alur untuk *v. cava inferior* di sebelah kanan. Lobus quadratus dapat dilihat di pars anterior facies visceralis, dibatasi oleh celah untuk ligamentum teres hepatis di sebelah kiri dan cekung untuk vesica fellea di sebelah kanan (gambar 1.20) (Drake *et al.*, 2018).



Gambar 1.20. Hepar, A. Facies Diaphragmatica, B. Pandangan Posterior Bare Area Dan Ligamenta yang Berhubungan

Sumber: Drake RL, Vogl AW, dan Mitchell AWM 2018. *Gray's Basic Anatomy* second ed. Elsevier, Philadelphia hal. 166



Gambar 1.21. Permukaan Hepar Dan Recessus yang Berhubungan Dengan Hepar

Sumber: Drake RL, Vogl AW, dan Mitchell AWM 2018. *Gray's Basic Anatomy* second ed. Elsevier, Philadelphia hal. 166

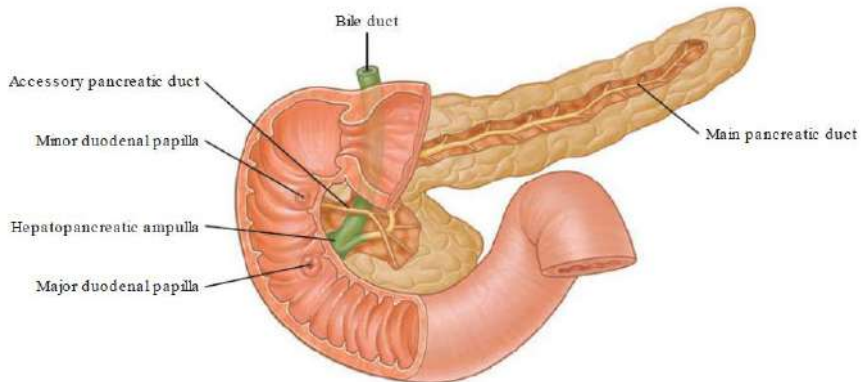
### 3. Vesica Fellea (*Gallbladder*/Kantung Empedu)

*Vesica fellea* adalah kantung berbentuk buah per yang menempel di facies visceralis lobus dexter hepatis, pada cekung antara lobus dexter dan lobus quadratus hepatis. Vesica fellea memiliki *fundus*, *corpus*, dan *collum*. Fundus merupakan ujung yang membulat yang menonjol dari margo inferior hepar. Corpus merupakan bagian utama yang terletak di dalam fossa. Collum merupakan bagian yang menyempit. Vesica fellea berfungsi menerima, mengonsentrasikan, dan menyimpan bilus dari hepar (Drake *et al.*, 2018; Wineski, 2019).

#### 4. Pancreas

*Pancreas* merupakan organ lunak berlobus yang membentang secara miring melintasi dinding posterior abdomen, dari duodenum ke spleen. *Pancreas* terletak sebagian besar di posterior ventriculus. *Pancreas* adalah struktur retroperitoneal, kecuali sebagian kecil caudanya. *Pancreas* terdiri atas *caput*, *processus uncinatus*, *collum*, *corpus*, dan *cauda*. *Caput pancreatis* terletak di dalam lengkung duodenum yang berbentuk huruf C. *Processus uncinatus* menonjol dari bagian bawah *caput*, berjalan posterior dari *vasa mesenterica superior*. *Collum pancreatis* terletak anterior dari *vasa mesenterica superior*. *Corpus pancreatis* memanjang dan terbentang dari *collum* ke *cauda pancreatis*. *Cauda pancreatis* berjalan di antara lapisan *ligamentum splenorenalis* (Drake *et al.*, 2018; Wineski, 2019).

*Ductus pancreaticus major* dimulai pada *cauda pancreatis*, berjalan ke kanan melewati *corpus pancreatis*, setelah melewati *caput pancreatis*, membelok ke inferior. *Ductus pancreaticus major* bergabung dengan *ductus choledochus (bile duct)* di bagian bawah *caput pancreatis*. Gabungan kedua struktur ini membentuk *ampulla hepatopancreatica (ampulla Vateri)* yang memasuki *pars descendens duodeni* di *papilla duodeni major*. *Ampulla hepatopancreatica* dikelilingi oleh kumpulan sel otot polos yang disebut *sphincter of ampulla (m. sphincter Oddi)*. *Ductus pancreaticus minor (ductus pancreaticus accessorius)* bermuara ke duodenum tepat di atas *papilla duodeni major* pada *papilla duodeni minor* (gambar 1.22) (Drake *et al.*, 2018).



Gambar 1.22. Sistem Ductus Pancreaticus

Sumber: Drake RL, Vogl AW, dan Mitchell AWM 2018. *Gray's Basic Anatomy* second ed. Elsevier, Philadelphia hal. 170

## 5. Sistem Saluran Empedu

Penggabungan ductus untuk perjalanan empedu dimulai di parenkim hepar dan berlanjut sampai *ductus hepaticus dexter et sinister* terbentuk. Dua ductus hepaticus bergabung membentuk *ductus hepaticus communis*. Ductus hepaticus communis bergabung dengan *ductus cysticus* membentuk *ductus biliaris (ductus choledochus/ bile duct)*. Ductus choledochus bergabung dengan ductus pancreaticus major, masuk pars descendens duodeni pada papilla duodeni major (Drake *et al.*, 2018).

## 6. Glandula Intestinalis

*Glandulae intestinales* merupakan kelenjar kecil yang terdapat di tractus gastrointestinalis. Glandula intestinalis diberi nama sesuai dengan organ yang ditempatinya, misalnya *glandula gastrica* di gaster (*glandula cardiaca* di cardia, *glandula fundica* di fundus, *glandula gastrica* di corpus, dan *glandula pylorica* di pylorus), *glandula*

*intestinalis/crypta intestinalis/crypta Lieberkuhn* di intestinum tenue (*glandula duodenalis/glandula Bruneri* di duodenum) (Rismanto J., 1990).

#### **D. Anatomi Klinis Terkait Systema Digestoria**

Coba anda jelaskan anatomi klinis yang terkait dengan masing-masing organ systema digestoria

##### **1. Kanker Mulut**

Kanker mulut merupakan salah satu jenis keganasan di regio caput et collum. Jaringan maligna dapat tumbuh di semua tempat cavitas oris, misalnya di labium oris, lingua, mandibula, dan maxilla. Kanker mulut dapat menyebar relatif cepat ke kelompok *nodi lymphatici* lokal dan *pulmo*. Gejala dan tanda awalnya berupa *leukoplakia* atau *erithroplakia* yang biasanya tidak nyeri, ulserasi (Drake *et al.*, 2018).

##### **2. Tes Nervus Hypoglossus (n. XII)**

*Nervus hypoglossus* dapat diperiksa dengan meminta pasien menjulurkan lidah (m. genioglossus). Jika saraf ini berfungsi normal, lidah seharusnya menjulur merata di garis tengah tubuh. Jika saraf di satu sisi tidak berfungsi penuh, apex linguae akan mengalami deviasi ke sisi saraf yang tidak berfungsi penuh ketika lidah pasien dijulurkan (Drake *et al.*, 2018).

##### **3. Gastroesophageal Reflux Disease (GERD)**

GERD merupakan penyakit akibat isi lambung mengalami reflux (kembali) ke bagian inferior oesophagus. Penyakit ini terjadi jika lower esophageal sphincter gagal menutup secara adekuat setelah

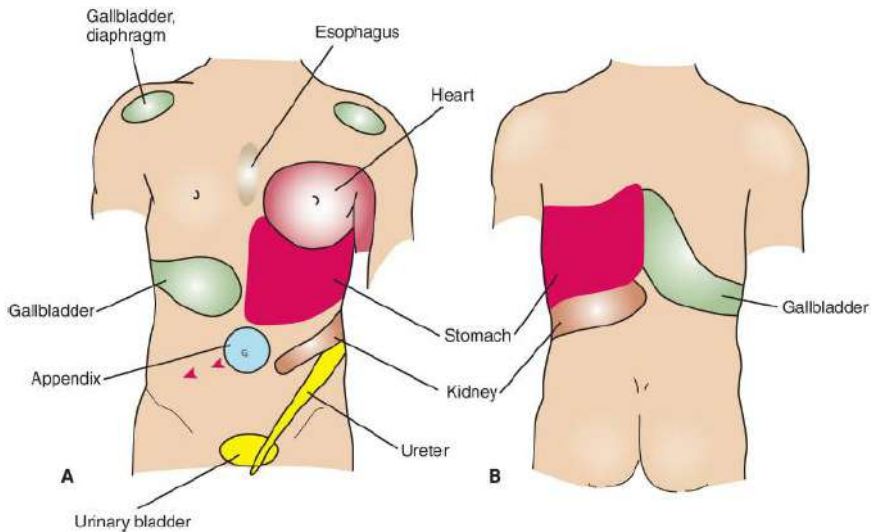
makanan masuk ke lambung. Akibatnya, asam hidroklorida mengiritasi dinding oesophagus dan menimbulkan rasa terbakar yang disebut *heartburn* (Tortora dan Nielsen, 2017).

#### **4. Appendisitis**

Appendisitis akut merupakan kegawatdaruratan abdomen. Penyakit ini biasanya terjadi ketika appendix vermiformis tersumbat oleh *fecalith* atau pembesaran nodul-nodul limfoid. Pada waktu appendix tersumbat, bakteri berproliferasi dan menyerang dinding appendix yang menjadi rusak akibat nekrosis tekanan. Dalam beberapa keadaan, penyakit ini dapat sembuh spontan. Dalam beberapa kasus, perubahan inflamasi berlanjut dan terjadi perforasi, menimbulkan peritonitis lokal atau general (Drake *et al.*, 2018).

Sebagian besar pasien appendisitis akut mengalami nyeri yang terlokalisir di *regio inguinalis (iliaca/groin) dextra*. Pada awalnya, nyeri dimulai sebagai nyeri sentral atau periumbilical yang cenderung hilang timbul. Ketika penyakit berlanjut, nyeri berpindah ke regio inguinalis dextra bawah dan bersifat fokal (gambar 1.23) (Drake *et al.*, 2018).





Gambar 1.23. Beberapa Dermatom Penting yang Terlibat pada *Referred Visceral Pain*. A. *Norma Anterior Truncus*, B. *Norma Posterior Truncus*

Sumber: Wineski LE 2019. *Snell's Clinical Anatomy by Regions* 10<sup>th</sup> ed. Wolters Kluwer, Philadelphia hal. 824

Ketika appendix pertama kali mengalami inflamasi, serabut sensoris visceral terstimulasi. Serabut-serabut ini memasuki medulla spinalis setinggi segmen T10. Nyeri diproyeksikan ke dermatom T10 di regio periumbilicalis. Nyeri bersifat difus, tidak fokal. Setiap kali gelombang peristaltik berjalan melewati regio ileocecalis, nyeri timbul kembali. Tipe nyeri intermiten ini dirujuk sebagai *kolik* (Drake *et al.*, 2018).

Pada tahap akhir penyakit, appendix berkontak dan mengiritasi peritoneum parietale di fossa iliaca dextra, yang diinnervasi oleh serabut saraf sensoris somatik. Keadaan ini menimbulkan nyeri fokal yang konstan, yang mendominasi nyeri kolik beberapa jam sebelumnya dan pasien tidak lagi merasakan *referred pain* (Drake *et al.*, 2018).

## 5. Cirrhosis Hepatis

*Cirrhosis hepatis* dikarakteristikan oleh *fibrosis hepatis* yang luas diselingi dengan area regenerasi noduler dan rekonstruksi abnormal arsitektur lobular yang ada sebelumnya. Keberadaan cirrhosis menunjukkan kerusakan sel hati sebelumnya atau berkelanjutan. Hepatosit yang berfungsi buruk tidak mampu memecah darah dan produk darah, menimbulkan peningkatan kadar bilirubin serum sehingga terjadi *jaundice* (kuning) (Drake *et al.*, 2018).

Ketika cirrhosis berlanjut, pembuluh darah intrahepatik mengalami distorsi, menimbulkan peningkatan tekanan di vena porta hepatis dan cabang-cabangnya (*hipertensi portal*). Hipertensi portal meningkatkan tekanan di vena splenica menimbulkan pembesaran spleen (*splenomegali*). Di tempat anastomosis portosistemik terjadi *varices vena*. Venae ini peka terhadap perdarahan dan dapat menimbulkan perdarahan yang banyak sehingga dapat berakibat fatal (Drake *et al.*, 2018).

## 6. Pemeriksaan *Rectal Toucher*

*Rectal toucher* merupakan pemeriksaan digital dengan memasukkan *digitus indicis manus* (jari II tangan) melalui anus ke arah atas sejauh-jauhnya. Struktur yang dapat dipalpasi adalah *anorectal ring* di posterior, glandula prostata pada laki-laki atau cervix uteri pada wanita di anterior, pertumbuhan kanker pada rectum bagian bawah, tumor kanker di *excavatio rectovesicalis* pada laki-laki atau di *excavatio rectouterina* pada wanita (Heylings *et al.*, 2018).

## E. Rangkuman

Tractus digestivus dari oral ke anal meliputi cavitas oris, pharynx, oesophagus, ventriculus, intestinum tenue, intestinum crassum, dan anus. Intestinum tenue terdiri atas duodenum, jejunum, dan ileum. Intestinum crassum terdiri atas cecum, appendix vermiformis, colon ascendens, colon transversum, colon descendens, colon sigmoideum, rectum, dan canalis analis. Tractus gastrointestinalis secara umum memiliki struktur yang tersusun atas 4 lapisan utama, yaitu *mucosa*, *submucosa*, *tunica muscularis (muscularis externa)*, dan *tunica serosa/adventitia*. Struktur umum ini dapat mengalami modifikasi secara regional akibat perbedaan fungsi local. Mucosa memiliki 3 lapisan, yaitu *epithelium*, *lamina propria*, dan *lamina muscularis mucosae*. Submucosa merupakan lapisan jaringan konektif yang kuat dan sangat vaskuler. Tunica muscularis terdiri atas *stratum circularis* di lapisan dalam dan *stratum longitudinalis* di lapisan luar, dan *stratum obliquum tunica muscularis* yang hanya terdapat di ventriculus. Permukaan eksternal tractus gastrointestinalis dilapisi oleh tunica serosa atau tunica adventitia, yang bergantung pada posisinya di dalam tubuh.

Glandula digestoria meliputi glandula salivarius, hepar, vesica fellea, pancreas pars exocrine, dan glandula intestinalis. Glandula salivarius terdapat di sekitar cavitas oris, ductus secretorisnya bermuara ke dalam cavitas oris. Hepar, vesica fellea, pancreas pars exocrine, dan glandula intestinalis terletak di dalam cavitas abdominis. Ductus secretoris dari hepar, vesica fellea, dan pancreas pars exocrine pada

akhirnya bermuara ke duodenum pars descendens. Ductus secretoris glandula intestinalis bermuara ke lumen segmen usus yang sesuai.

Ada banyak aspek klinis yang terkait dengan anatomi systema digestoria. Beberapa di antaranya adalah kanker mulut, pemeriksaan lingua untuk pemeriksaan nervus hypoglossus, gastrooesophageal reflux disease, appendisitis, cirrhosis hepatis, dan pemeriksaan rectal toucher.

## **F. Latihan**

**Jawablah pertanyaan di bawah ini dengan lengkap!**

1. Analisislah anatomi cavitas oris berdasarkan dinding pembatas dan pembagian ruangnya !
2. Analisislah anatomi lingua berdasarkan morfologi dan otot pembentuknya !
3. Analisislah anatomi pharynx berdasarkan pembagian, lapisan otot, dan struktur internal terkait sistem pencernaan !
4. Analisislah anatomi oesophagus berdasarkan pembagian, perjalanan, dan penyempitan dindingnya !
5. Analisislah anatomi ventriculus berdasarkan morfologi eksternal dan internalnya !
6. Analisislah anatomi duodenum berdasarkan morfologi eksternal dan internal, pembagian, dan muara ductus biliaris dan ductus pancreaticus !
7. Analisislah anatomi jejunum berdasarkan morfologi eksternal dan internal dan perbedaannya dengan ileum !
8. Analisislah anatomi ileum berdasarkan morfologi eksternal dan internal !

9. Analisislah anatomi cecum berdasarkan morfologi eksternal dan internal serta muara ileum dan appendix vermiformis !
10. Analisislah anatomi appendix vermiformis berdasarkan morfologi eksternal dan internal dan variasi letaknya !
11. Analisislah anatomi colon berdasarkan morfologi eksternal dan internal serta topografinya !
12. Analisislah anatomi anus berdasarkan morfologi internal dan otot yang mengelilinginya !
13. Analisislah anatomi glandula salivarius berdasarkan topografi dan ductus secretorisnya !
14. Analisislah anatomi hepar berdasarkan morfologi eksternal, pembagian lobus, peritoneum pembungkus, dan ductus secretorisnya !
15. Analisislah anatomi vesica fellea berdasarkan pembagian dan ductus secretorisnya !
16. Analisislah anatomi pancreas berdasarkan topografi, pembagian, dan ductus secretorisnya !
17. Analisislah anatomi glandula intestinalis berdasarkan lokasinya!
18. Analisislah beberapa anatomi klinis penting yang terkait systema digestoria !

#### **G. Umpan Balik dan Tindak Lanjut**

Anatomi tractus digestivus harus dianalisis berdasarkan topografi, morfologi eksternal, morfologi internal, pembagian organ, keterkaitan dengan peritoneum, dan struktur spesifik organ. Anatomi glandula digestoria harus dianalisis berdasarkan topografi, morfologi eksternal, pembagian organ, keterkaitan dengan peritoneum, dan

struktur spesifik organ dari pars secretoris dan ductus secretorisnya. Anatomi klinis penting yang terkait systema digestoria harus dianalisis berdasarkan kepentingan diagnosis dan terapi.

Jika anda mampu menjawab semua pertanyaan, anda dapat langsung berlanjut untuk mempelajari bab terkait vaskularisasi dan innervasi systema digestoria. Jika anda belum mampu menjawab pertanyaan di atas, anda dapat mengulang mempelajari materi terkait di bab ini atau mempelajari langsung ke sumber rujukan untuk memperluas keilmuan anatominya. Anda juga disarankan untuk mempelajari terminologi anatomi berdasarkan nomina anatomica untuk mempermudah pemahaman anatomi systema digestoria.

## DAFTAR PUSTAKA

- Abbas AK, Lichtman AH, dan Pillai S 2018. *Cellular and Molecular Immunology* 9<sup>th</sup> ed. Elsevier, Philadelphia
- Barr H dan Almond LM 2016. Abdominal Oesophagus and Stomach dalam Standring S (editor-in-chief). *Gray's Anatomy: The Anatomical Basis of Clinical Practice* 41<sup>st</sup> ed. Elsevier hal. 1111-23
- Drake RL, Vogl AW, Mitchell AWM, Tibbitts RM, dan Richardson PE 2015: *Gray's Atlas of Anatomy* 2<sup>nd</sup> ed. Churchill Livingstone Elsevier, Philadelphia
- Drake RL, Vogl AW, dan Mitchell AWM 2018. *Gray's Basic Anatomy* second ed. Elsevier, Philadelphia
- Eckel CM 2018. *Human Anatomy Laboratory Manual* third ed. Mc Graw Hill Education, New York
- Hansen JT 2019. *Netter's Clinical Anatomy* 4<sup>th</sup> ed. Elsevier, Philadelphia

- Marieb EN dan Keller SM 2018. *Essentials of Human Anatomy and Physiology* 12<sup>th</sup> ed. Pearson, England
- Martini FH, Tallitsch RB, dan Nath JL 2018. *Human Anatomy* Ninth Edition. Pearson, USA
- Heylings D, Carmichael S, Logan BM, Leinster S, dan Saada J 2018. *McMinn's Concise Human Anatomy* Second Edition. CRC Pres, Boca Raton
- Muresian H 2016. *Mediastinum dalam* Standring S (editor-in-chief). *Gray's Anatomy: The Anatomical Basis of Clinical Practice* 41<sup>st</sup> ed. Elsevier hal. 976-93
- Rismanto J. 1991. *Abdomen*. Program Studi Kedokteran, Universitas Lambung Mangkurat, Banjarbaru
- Saladin KS, McFarland RK, Gan CA, dan Cushman HS 2018. *Essentials of Anatomy and Physiology* Second Edition. McGraw-Hill Education, New York
- Stringer MD, Smith AL, Wein AJ, dan Tunstall R 2016. *Abdomen and Pelvis dalam* Standring S (editor-in-chief). *Gray's Anatomy: The Anatomical Basis of Clinical Practice* 41<sup>st</sup> ed. Elsevier, hal. 1033-1047
- Tortora GJ dan Nielsen MT 2017. *Principles of Human Anatomy* 14<sup>th</sup> ed. Wiley, USA
- Treuting PM, Arends MJ, dan Dintzis SM 2018. Lower Gastrointestinal Tract *dalam* Treuting PM, Dintzis SM, dan Montine KS (editors). *Comparative Anatomy and Histology: A Mouse, Rat, and Human Atlas* Second Edition. Academic Press, London hal. 213-28
- Treuting PM, Arends MJ, dan Dintzis SM 2018. Upper Gastrointestinal Tract *dalam* Treuting PM, Dintzis SM, dan Montine KS (editors). *Comparative Anatomy and Histology: A Mouse, Rat, and Human Atlas* Second Edition. Academic Press, London hal. 191-211

Whitmore I 2001. *Terminologia Anatomica*. Medica Panamericana,  
Madrid

Wineski LE 2019. *Snell's Clinical Anatomy by Regions* 10<sup>th</sup> ed.  
Wolters Kluwer, Philadelphia



## **BAB 2**

### **DINDING ABDOMEN**

#### **A. Pendahuluan**

##### **1. Deskripsi Singkat**

Sistem digesti atau pencernaan terdapat dalam rongga perut (cavitas abdominis). Arti kata abdomen sendiri adalah perut. Perut adalah suatu regio yang sangat penting di dalam tubuh kita, disebabkan didalam perut ini, akan terdapat banyak organ-organ yang sangat penting di dalamnya, seperti hepar, lien, vesica fellea dan lain-lain. Dapat dipercaya bahwa intestinum (usus) akan mempunyai vascularisasi yang penting, sehingga segala sari makanan yang telah dicerna akan dapat diedarkan pembuluh darah.

Struktur organ viscera abdominis ini dilindungi oleh struktur yang dikenal sebagai dinding abdomen. Dinding abdomen sendiri dibentuk oleh berbagai struktur organ mulai dari luar ke dalam yaitu cutis, fascia, musculus, hingga peritoneum. Peritoneum sendiri akan membangun cavitas peritonealis yang mana didalamnya terdapat cairan peritoneum. Dengan adanya lapisan-lapisan dinding abdomen ini, maka organ viscera akan terlindungi.

#### **B. Relevansi dan Manfaat**

Dinding abdomen terutama yang anterior dibentuk oleh cutis, fascia superficialis, fascia profunda, muscoli abdominis, fascia extraperitonealis, dan peritonium parietale. Fascia superficialis dapat dibagi menjadi lapisan luar, penniculus adiposus (fascia Camperi) dan

lapisan dalam Stratum Membranosum. Fascia profunda pada dinding abdomen hanya merupakan lapisan tipis jaringan ikat yang menutupi otot-otot. Berbagai kasus trauma abdomen termasuk luka tusuk pada region abdomen akan mudah ditangani jika kita memahami struktur dinding abdomen ini.

Manfaat dari bab ini diharapkan dengan memahami struktur dinding abdomen mahasiswa dapat menerapkan penanganan kasus-kasus klinik dengan lebih mudah.

### **C. Tujuan Pembelajaran**

Setelah membaca bab ini diharapkan mahasiswa mampu

- 1) Memahami struktur pembentuk dinding abdomen
- 2) Menjelaskan stuktur fascia yang membentuk dinding abdomen
- 3) Menjelaskan struktur otot yang membentuk dinding abdomen
- 4) Menjelaskan struktur pembuluh darah yang membangun dinding abdomen
- 5) Menjelaskan struktur saraf yang membangun dinding abdomen

## **D. Dinding Abdomen**

### **1. Anatomi Permukaan**

#### **a) Batas Permukaan Abdomen**

Batas permukaan abdomen adalah garis yang ditarik pada permukaan tubuh dari processus xiphoideus sterni ke kanan dan ke kiri mengikuti arcus costarum, kemudian ke caudal sepanjang tepi lateral m. latissimus dorsi sampai crista iliaca, selanjutnya ke anterior sampai symphysis (ossium) pubis.

Rongga atau ruang di dalam abdomen disebut cavitas abdominis. Dinding Abdomen atau Batas Cavitas Abdominis adalah:

- Cranial : diaphragma (sekat rongga badan)
- Dorsal : vertebrae lumbales dan ligamenta serta otot-otot yang terdapat di sekitar atau melekat padanya
- Lateral : fascia lumbodorsalis dan sisi lateral dari muscoli: obliquus externus, obliquus internus dan transversus abdominis
- Ventral : vagina muscoli recti & m. rectus abdominis, bagian ventral muscoli: obliquus externus, obliquus internus, transversus abdominis dan aponeurosisnya, ligamentum inguinale
- Caudal : facies intestinalis ossis illii dan bidang semu yang melalui linea terminalis ossis coxae

Permukaan dalam (*facies profundalis*) dinding abdomen dilapisi fascia, yang merupakan kelanjutan fascia pembungkus m. transversus abdominis, sehingga disebut fascia transversalis atau

fascia transversa abdominis. Nama lain fascia ini adalah fascia endoabdominalis. Dengan demikian, cavitas abdominis adalah rongga yang terdapat di sebelah internal dan berbatasan langsung dengan fascia transversalis.

#### **b) Hubungan Abdomin (Cavitas Abdominis) Dengan Sekitar**

Cavitas abdominis berhubungan dengan cavitas thoracis melalui lubang/celah-celah di belakang diaphragma, yakni: hiatus esophagus, hiatus aorticus, foramen venae dan aperturae minoraе.

Cavitas abdominis berhubungan dengan cavitas pelvis (rongga panggul) melalui: Aditus Pelvis Superior (Pintu Atas Panggul = PAP).

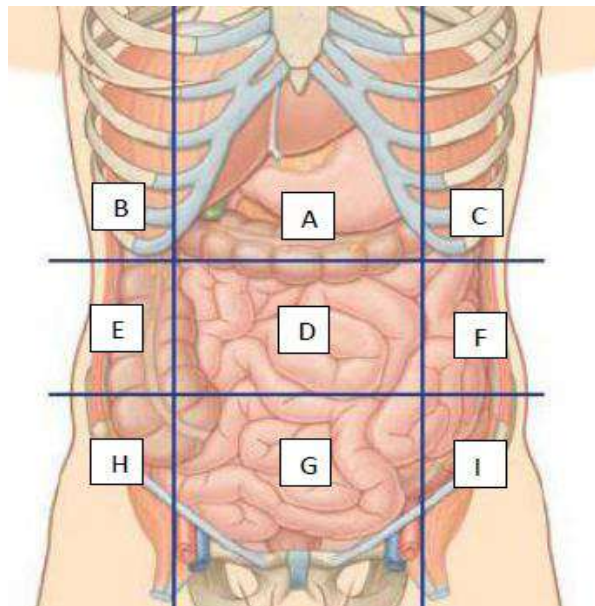
Dengan permukaan tubuh, lubang/celah dalam arti sebenarnya tidak ada. Tetapi ada tempat-tempat pada dinding abdomen yang relatif berdaya tahan lemah (*locus minoris resistentiae*), sehingga pada situasi tekanan intra-abdominal tertentu, dapat berlaku sebagai pintu hernia. Tempat-tempat itu adalah: umbilicus, linea alba cranial umbilicus, sekitar annulus inguinalis profundus dan trigonum lumbale (*Petiti*). *Locus minoris resistentiae* adalah tempat pada dinding tubuh atau dinding ruangan tubuh, yang berdaya tahan relatif lemah dibanding sekitarnya. Dalam konteks ini, lubang-lubang pada diaphragma juga termasuk.

#### **c) Regiones Abdominales**

Abdomen anterior oleh sepasang bidang semu vertikal (*planum sagitale dextrum et sinistrum*) dan sepasang bidang semu horisontal (*plannum transpyloricum* di cranial dan *planum*

*transtuberulare/intertuberulare* di caudal) dibagi menjadi 9 regiones (gambar 1), yaitu:

- A. Regio epigastrium/epigastrica
- B. Regio hypochondrium dextra
- C. Regio hypochondriaca sinistra
- D. Regio umbilicalis
- E. Regio lateralis dextra
- F. Regio lateralis sinistra
- G. Regio hypogastrium/ pubica
- H. Regio inguinalis/ iliaca dextra
- I. Regio inguinalis/ iliaca sinistra



Gambar 2.1. Regiones pada dinding Abdomen

(Sumber: Drake et al, 2018)

Bagian-bagian regiones dorsales dari abdomen adalah :

- Regio vertebralis, di sepanjang columna vertebralis. Regio sacralis adalah bagian paling caudal regio vertebralis
- Regio scapularis, di permukaan scapula
- Regio infrascapularis, di caudal scapula
- Regio lumbalis, dibatasi costa XII, sisi kanan kiri vertebrae lumbales, crista iliaca & tepi lateral m. latissimus dorsi

#### **d) Proyeksi Viscera Pada Permukaan Abdomen**

Proyeksi organ viscera ke permukaan (dinding anterior) ini penting untuk menduga kedudukan normal sebagian besar viscera abdominis. Penentuan fisik diagnostik lebih lanjut adalah secara palpasi, perkusi dan auskultasi. Bila ada indikasi dan diperlukan, dapat dipikirkan pemeriksaan radiologis.

Di bawah ini proyeksi normal beberapa viscera abdominis penting berdasar regionya:

- Pada regio epigastrica :
  - Lobus sinister hepar dan lobus dexter bagian medial
  - Porta hepatis, omentum minus dan alat-alat yang melaluinya
  - Cardia ventriculi, sebagian fundus dan bagian medial ventriculus
  - Pylorus, pada perbatasan regio epigastrica dan regio umbilicalis, sedikit di sebelah kanan linea mediana
  - Ductus biliferus, dan vesica fellea bagian proximal
  - Ren (dexter et sinister) bagian medial-cranial

- Pada regio hypochondriaca dextra :
  - Sebagian (dexter) lobus dexter hepatis
  - Ren dexter bagian lateral-cranial
- Pada regio hypochondriaca sinistra :
  - Bagian lateral corpus ventriculi
  - Lien
  - Flexura coli sinistra
  - Ren sinister bagian lateral-cranial
- Pada regio umbilicalis :
  - Omentum majus
  - Pylorus
  - Vesica fellea bagian distal (fundus vesicae fellea)
  - Pangkal omentum majus dan calon transversum (alat-alat ini dapat turun jauh ke caudal sampai regio pubica)
  - Sebagian intestinum tenue (terutama duodenum dan jejunum)
  - Pancreas
  - Ren (dexter et sinister) bagian medial-caudal dan ureter (dexter et sinister) bagian proximal
- Pada regio lateralis dextra :
  - Lobus dexter hepatis bagian inferior
  - Flexura coli dextra dan calon ascendens
  - Ren dexter bagian lateral-caudal
- Pada regio lateralis sinistra :
  - Calon descendens bagian cranial

- Ren sinister bagian lateral-caudal
- Pada regio inguinalis dextra :
  - Cecum
  - Canalis inguinalis sinistra dan isinya
- pada regio inguinalis sinistra :
  - Colon descendens bagian caudal
  - Canalis inguinalis sinistra dan isinya
- pada regio pubica :
  - omentum majus
  - sebagian intestinum tenue
  - appendix vermiformis
  - colon sigmoideum
  - fundus vesicae urinariae
  - ureter (dexter et sinister) bagian distal

## **E. Lapisan Dinding Abdomen**

Tinjauan sistematik struktur dinding abdomen meliputi:

- Dermis (cutis)
- Fascia
- Musculi abdominis (otot skelet abdomen)
- Ligamenta et aponeurosa
- Sceleton

### **1. Fasciae Abdominales**

Secara topografis fasciae abdominales dapat dibedakan menjadi: fascia superficialis, fascia profundalis, fascia transversalis dan fascia subserosa.



### **a) Fascia Superficialis Abdominis**

Sering disebut pula tela subcutanea. Pada dinding anterior abdomen mudah digerakkan, sering mengandung jaringan lemak subkutan, dan pada bagian caudal umbilicus, jaringan lemak ini demikian tebal yang dikenal sebagai Paniculus Adiposus.

Ke arah cranial, fascia superficialis abdominis melanjutkan sebagai fascia superficialis thoracalis.

Ke arah dorsal melanjut sebagai fascia superficialis dorsalis yang relatif tebal dan kuat melekat pada jaringan di bawahnya.

Ke arah caudal, sejak di bawah umbilicus terpisah menjadi dua lembar yaitu lamina superficialis dan lamina profundalis. Lamina superficialis mengandung jaringan lemak tebal (paniculus adiposus), melintas di atas (external) ligamentum unguinale dan berlanjut sebagai fascia superficialis pada femur, perineum, penis & scrotum pada laki-laki atau mons pubis dan labia majora pada wanita. Yang pada laki-laki kehilangan jaringan lemak dan turut membentuk tunica dartos scroti, yang pada wanita jaringan lemak tetap tebal. Lamina profundalis menjadi lembar fascia yang tidak mengandung jaringan lemak.

### **b) Fascia Profundalis Abdominis**

Adalah fascia yang melekat pada dan membungkus otot-otot, oleh karenanya disebut pula fascia musculi abdominis. Lapisan superfisial fascia ini dapat jelas dilihat pada permukaan external m. obliquus externus abdominis, yang selanjutnya:

- Ke arah medial menyusuri permukaan external aponeurosisnya dan akhirnya melekat pada linea alba
- Ke arah cranial menutup permukaan m.pectoralis major
- Ke arah dorsal menutup permukaan m.latissimus dorsi

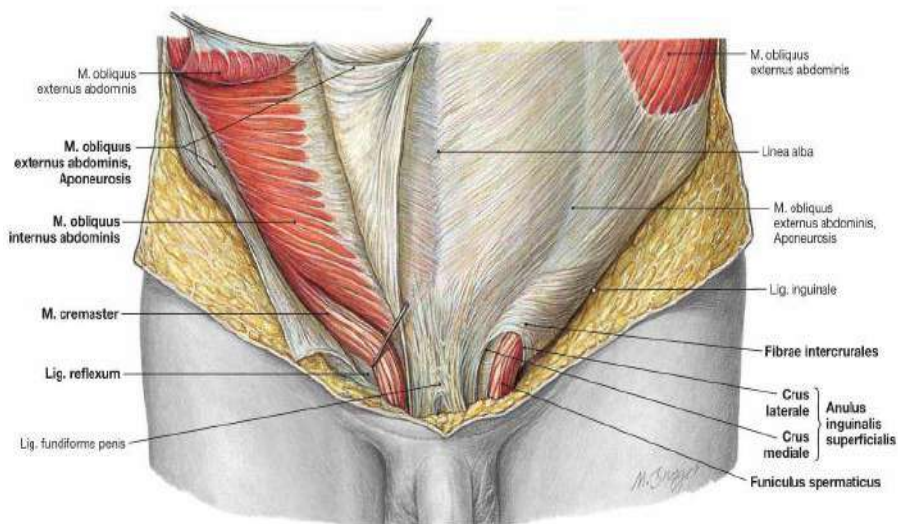
Fascia ini bersama unsur-unsur aponeurosis turut membentuk ligamentum suspensorium penis

#### **c) Fascia Transversalis**

Fascia ini sesungguhnya adalah bagian paling internal dari fascia profundalis abdominis, kelanjutan dia membungkus m.transversus abdominis. Nama lain adalah fascia transversa abdominis atau fascia endoabdominalis. Kelanjutannya pada otot-otot psoas, ilacus dan diaphragma, turut turut dapat disebut dengan fascia psoatica. fascia iliaca dan fascia diaphragmatica.

#### **d) Fascia Subserosa**

Adalah fascia yang melapisi permukaan eksternal peritoneum parietale. Terdapat di sebelah internal fascia transversalis. Sering pula disebut fascia subperitonealis. Ligamenta: Teres hepatis, vesicoumbilicale medianum dan vesicoumbilicale laterale terdapat pada (diliputi oleh) fascia ini.



Gambar 2.2. Lapisan Aponeurosis Dinding Abdomen

(Sumber: Paulsen & Waschke, 2011)

## F. Musculi Abdominis

Dipisahkan atas dua kelompok

B.1. Musculi Abdominis Antero-Lateralis, yang terdiri dari:

- |                                   |                        |
|-----------------------------------|------------------------|
| a. m. Obliquus abdominis externus | d. m. rectus abdominis |
| b. m. Obliquus abdominis internus | e. m. pyramidalis      |
| c. m. transversus abdominis       |                        |

B.2. Musculi Abdominis Posterior yang terdiri dari:

- |                   |                          |
|-------------------|--------------------------|
| a. m. psoas major | c. m. iliacus            |
| b. m. psoas minor | d. m. quadratus lumborum |

### **II.2. B.1.a. Musculus Obliquus Abdominis Externus**

Fungsi : Kontraksinya menaikkan tekanan intra-abdominal, sehingga dapat membantu proses-proses mictio, defecatio, emesis, partus dan expirasi abdominal. Antefleksi badan dan mendekatkan processus xiphoideus sterni dengan symphasis pubis, bila kedua pihak bekerja. Laterofleksi dan rotasi badan, bila hanya sepihak yang bekerja.

Inervasi : Rami (rr) musculares cabang-cabang: nervi (nn) intercostales VIII-XII, n. iliohypogastricus dan n. ilioinguinalis.

### **II.2.B.1.b. Musculus Obliquus Abdominis Internus**

Fungsi : Menaikkan tekanan intra-abdominal, sehingga membantu mictio, defecatio, emesis, partus dan expirasi abdominal.

Antefleksi badan (columna vertebrakus) dan mendekatkan cartilago costales ke arah symphisis, bila kedua pihak bekerja.

Laterofleksi dan rotas badan kontralateral, bila hanya satu pihak yang bekerja

Inervasi : Rr.musculares: nn. Intercostales VIII-XII, n.iliohypogastricus dan n.ilioinguinalis.

### **II.2.B.1.c. Musculus Transversus Abdominis**

Fungsi : Mengecilkan rongga abdomen sehingga membantu mictio, defecatio, emesis, partus dan expirasi abdominal.

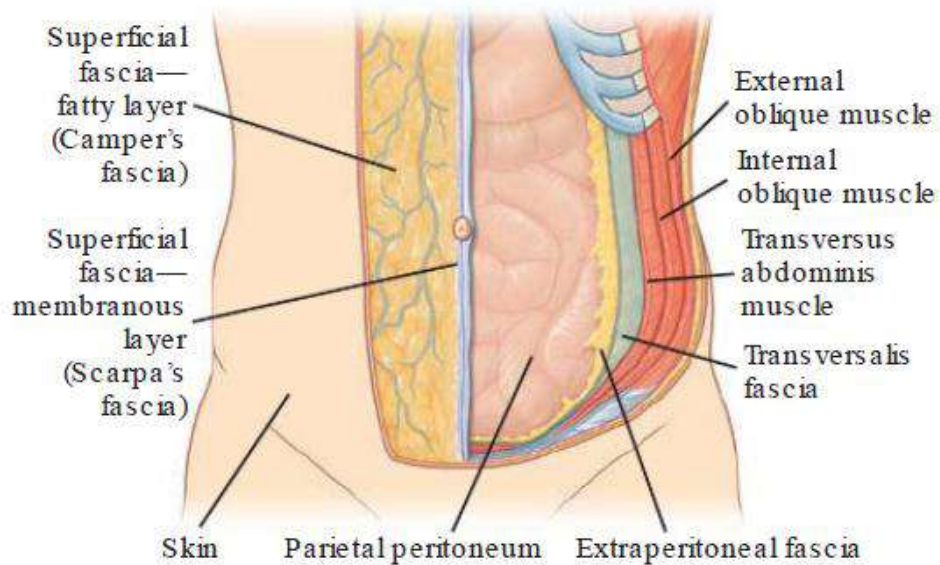
Inervasi : Rr.musculares: nn. Intercostales VII-XII, n.iliohypogastricus dan n.ilioinguinalis.

### **II.2.B.1.d. Musculus Rectus Abdominis**

Fungsi : - antefleksi columna vertebralis (pars lumbalis)  
- menarik sternum ke arah symphysis  
- menegangkan dinding anterior abdomen, sehingga membantu menaikkan tekanan intra-abdominal.

Inervasi : Rr.musculares: nn. Intercostales VII-XII.

Oleh inscriptiones tendineae, m. rectus abdominis dibagi menjadi 3 segmen, yang berturut-turut dari cranial ke caudal memperoleh pembagian inervasi dari rr. Musculares nn. Intercostales VII, VIII dan IX.



Gambar 2.3. Lapisan Otot Dinding Abdomen

(Sumber: Drake *et al.*, 2018)

### II.2.B.2.a Musculus Quadratus Lumborum

Fungsi : Pada waktu ekspirasi abdominal dengan kekuatan, akan menarik costa XII ke arah pelvis (dengan demikian memfiksir costa XI & XII). Laterofleksi (bila sepihak bekerja) pada columna vertebralis lumbalis

Inervasi : Rr.musculares: n. Intercostales XII & n. lumbalis 1.

### II.2.B.2.b Musculus Psoas Major

Fungsi : Rotasi (ke arah medila) dan fleksi femur Ante-fleksi dan latero-fleksi lumbal

Inervasi : Rr.musculares plexus lumbalis, cabang-cabang dari MS L2-3.

### II.2.B.2.c Musculus Psoas Minor

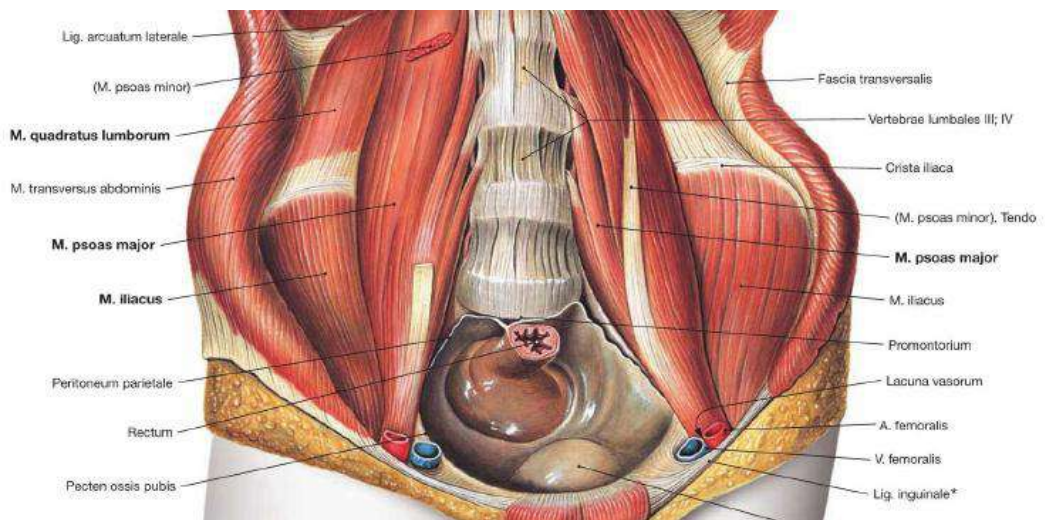
Fungsi : Fleksi pelvis dan vertebrae lumbales

Inervasi : Rr.muscularis cabang n. lumbalis 1

### II.2.B.2.a Musculus Iliacus

Fungsi : Fleksi femur/tungkai dan rotasi arah medial

Inervasi : Rr.muscularis cabang-cabang n. femoralis (berpusat pada MS L2-3)



Gambar 2.4. Otot Bagian Dorsalis Dinding Abdomen

(Sumber: Paulsen & Waschke, 2011)

## G. Aponeurosa Et Ligamenta

Aponeurosis adalah membrana fibrosa yang tersusun atas tendo-tendo pipih, berwarna mengkilat seperti mutiara. Kandungan fibra collagenosanya padat, rapat, dan tersusun paralel satu sama lain, sedang jaringan vaskulernya sedikit. Sifat-sifat tersebut yang membedakan

aponeurosis terhadap fascia, karena pada fascia fibra collagenosa membrana fibrosanya longgar, tersusun ireguler, berkesan bening, dan relatif mengandung banyak jaringan vaskuler.

Aponeurosa pada dinding abdomen adalah:

- Aponeurosis m. Obliquus abdominis externus
- Aponeurosis m. Obliquus abdominis internus
- Aponeurosis insertio m. Transversus abdominis
- Aponeurosis origo m. Transversus abdominis
- Aponeurosis lumbocostalis (lamina anterior aponeurosis origo transversus)
- Aponeurosis lumbalis (lamina posterior aponeurosis origo transversus)
- Aponeurosis latissimus dorsi
- Vagina muscoli recti abdominis (vagina recti)
- Linea alba

Ligamenta pada dinding abdomen

- Ligamentum ingunale (lig. Pouparti)
- Tractus iliopubicus
- Ligamentum interfoveolare (lig. Hesselbachi)
- Ligamentum lacunare (Gimbernati)
- Ligamentum inguinale reflexum (Collesi)
- Falx inguinalis (tendo conjunctivus)



## **H. Aponeurosa**

### **1. Aponeurosis M. Obliquus Abdominis Externus**

Merupakan bagian dari insertio m. obliquus abdominis externus. Serabut-serabut tendinosanya sebagian besar mengarah caudal-caudal, menutup sebagian besar dinding anterior abdomen, dan turut membentuk lamina anterior vagina musculi recti (bersama lamella anterior aponeurosis m. obliquus abdominis internus). Aponeurosis obliquus externus kanan kiri saling bertemu dan melekat pada linea alba sepanjang linea ini. Sepanjang sisi lateral m. rectus abdominis, pada bidang frontal, membentuk gambaran garis lengkung yang dikenal sebagai linea semilunaris. Di permukaan anterior m. rectus abdominis, aponeurosis ini mengalami pepadatan-pepadatan transversal atau sedikit miring caudal-medial yang disebut inscriptiones tendineae membekas sampai m. Rectus, biasa terdapat 3 pasang: sepasang setinggi ujung processus xiphoideus, sepasang di pertengahan processus xiphoideus dengan umbilicus, sepasang setinggi umbilicus.

### **2. Aponeurosis M. Obliquus Abdominis Internus**

Merupakan bagian dari insetio m. obliquus abdominis internus. Bangunan ini berupa lembaran yang mulai dari linea semilunaris, menuju ke arah cranial medial. Pada daerah cranial umbilicus pecah menjadi 2 lamellae: lamella anterior dan lamella posterior. Lamella anterior bergabung dengan aponeurosis obliquus externus sehingga turut membangun lamina anterior vagina musculi recti. Lamella posterior bergabung dengan aponeurosis m. transversus abdominis untuk bersama membangun lamina posterior vagina musculi recti.

### **3. Aponeurosis M. Transversus Abdominis**

M. transversus abdominis memiliki 2 aponeurosa, yakni pada tempat-tempat insertio dan origonya. Karena itu, nama-nama aponeurosa itu adalah:

- Aponeurosis insrtio m. transversus abdominis
- Aponeurosis origo m. transversus abdominis

### **4. Aponeurosis Insertio M. Transversus Abdominis**

Bangunan ini hanya menempati sisi posterior m. rectus abdominis, bersama dengan aponeurosis obliquus membangun lamella posterior vagina musculi recti. Tepi bebas (caudal)-nya, bersama tepi bebas aponeurosis obliquus internus berbentuk lengkung yang dikenal sebagai linea semicircularis. Tetapi seringkali linea ini hanya dibentuk oleh tepi bebas aponeurosis insertio transversus saja, karena tepi bebas aponeurosis obliquus internus terletak sedikit di cranialnya. Dengan adanya linea semicircularis, maka sisi posterior m. rectus abdominis tidak seluruhnya dilapisi lamella posterior vagina musculi recti. Dengan kata lain, linea semicircularis merupakan batas caudal lamella posterior vagina musculi recti. Di sebelah cranial linea ini m. rectus tertutup, sedang di sebelah caudalnya tidak tertutup oleh vagina m. recti (lamella posterior). Di sebelah caudal linea semicircularis, sisi posterior m. rectus abdominis yang tidak tertutup oleh lamella posterior vagina musculi recti, berhubungan langsung dengan peritoneum melalui fascia subserosa.

### **5. Aponeurosis Origo M. Transversus Abdominis**

Bangunan ini terletak antara pangkal m. transversus abdominis dengan tepi lateral m. quadratus lumborum. Mulai tepi lateral m.

quadratus lumborum, aponeurosis origo transversus terpecah 2 lembar, menjadi lamina anterior dan lamina posterior. Lamina anterior berjalan pada sisi dorsal m. quadratus lumborum untuk kemudian melekat pada processus transversus vertebrae (lumbales), lamina posterior berjalan pada sisi dorsal m. sacrospinalis untuk kemudian melekat pada processus spinosus vertebrae (lumbales). Dengan demikian pecahan aponeurosis origo transversus meliputi m. sacrospinalis, masing-masing pada sisi ventral (lamina anterior) dan sisi dorsal (lamina posterior)-nya. Lamina anterior aponeurosis origo transversus dikenal pula sebagai aponeurosis lumbocostalis sedang yang lamina posterior dikenal pula sebagai aponeurosis lumbalis.

#### **6. Aponeurosis Latissimus Dorsi**

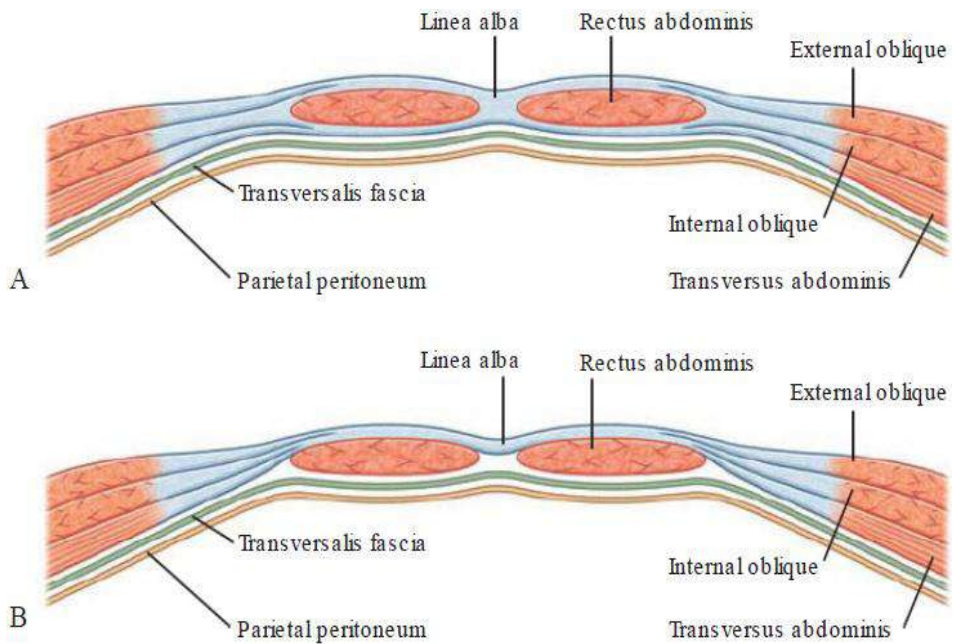
Adalah aponeurosis yang terbentang antara tepi lateral m. latissimus dorsi sampai processus spinosus vertebrae. Bangunan ini terletak internal (di bawah) fascia superficialis, external fascia lumbodorsalis posterior. Pada kira-kira pertengahan m. sacrospinalis, aponeurosis ini bersatu dengan aponeurosis lumbalis.

#### **7. Vagina Musculi Recti Abdominis (Vagina Recti)**

Adalah kantung atau selubung m. rectus abdominis, yang terbentuk dari bagian-bagian medial aponeurosa: obliquus externus, obliquus internus dan insertio transversus. Vagina recti terdiri dari 2 lembar, lamina anterior dan posterior. Lamina anterior terbentuk oleh aponeurosis obliquus externus dan aponeurosis obliquus internus lamella anterior, lamella posterior terbentuk oleh aponeurosis obliquus internus lamella posterior dan aponeurosis insertio transversus.

## 8. Linea Alba

Merupakan pertemuan serabut-serabut tendinosa dari aponeurosa: obliquus externus, obliquus internus & insertio transversus kanan dan kiri di linea mediana. Oleh karena itu linea alba juga dianggap sebagai insertio bangunan aponeurosa tersebut di atas. Dari cranial ke caudal, linea alba terbentang antara processus xiphoideus sterni sampai symphysis pubis. Bagian yang di cranial umbilicus lebih



besar dari pada yang di caudal umbilicus.

Gambar 2.5. Aponeurosis pada Dinding Abdomen

(Sumber: Drake *et al.*, 2018)

## **I. Vasa Pada Dinding Abdomen**

### **1. Vasa**

#### **a) Arteriae**

Arteriae yang terdapat pada dinding abdomen:

- rr. Anteriores aa. Intercostales XI & XII, a. subcostalis dan aa phrenicae cabang-cabang aorta thoracalis
- a. pericardiaco phrenia, a. musculophrenica dan a. epigastrica superior cabang-cabang a. thoracica interna (a. mammaria interna)
- aa. Phrenicae inferiores dan aa. Lumbales cabang-cabang aorta abdominalis
- a. iliolumbalis cabang a. iliaca interna
- a. epigastrica inferior dan a. circumflexa ilium profunda cabang-cabang a. iliaca externa
- a. epogastrica superficialis dan a. circumflexa ilium superficialis cabang a. femoralis

#### **b) Rr. Anteriores Aa. Intercostales Xi & Xii**

Berjalan pada spatium intecostale XI & XII, di antara vena (di atasnya) dan nervi (di bawahnya), ke arah anterior untuk sampai di dinding anterior abdomen dan beranastomosis dengan a. epigastrica superior, a. subcostalis dan aa. Lumbales

#### **c) A. Subcostalis**

Berjalan sejajar dengan cabang-cabang serta yang lain, diikuti n. intercostalis XII (n. subcostalis) menyusur tepi caudal costa XII ke arah ventral melalui sisi posterior ren dan sisi anterior

m. quadratus lumborum, kemudian menembus aponeurosis origo transversus, untuk selanjutnya berjalan di antara m. transversus dan obliquus internus abdominis. Sesampainya di dinding anterior abdomen beranastomosis dengan rr. Anteriores aa. Intercostales XI & XII, a. epigastrica superior dan aa. Lumbales

**d) AA. Phrenicae Superiores**

Merupakan arteriae kecil cabang dari bagian bawah aorta thoracalis, berjalan menuju bagian posterior facies superior diaphragma, untuk akhirnya beranastomosis dengan a. pericardiophrenica dan a. musculophrenica.

**e) A. Pericardiophrenica**

Setelah dipercabangkan a. thoracica interna terus mengikuti n. phrenicus di antara pleura dan pericardium, menuju diaphragma, akhirnya beranastomosis dengan a. musculophrenica dan aa. Phrenicae superiores (juga dengan aa. Phrenicae inferiores).

**f) A. Musculophrenica**

Setelah dipercabangkan a. thoracica interna menyusur tepi oranial arcus costarum, untuk kemudian setinggi costa VII atau IX menembus diaphragma dan berjalan arah caudal menuju muscoli abdominis bagian anterior superior. Arteria ini memberi pula cabang-cabang ke pericardium, diaphragma dan spatia intercostalia VII, VIII dan IX

**g) A. Epigastrica Superior**

Merupakan lanjutan caudal a. thoracica interna, menembus diaphragma pada daerah origonya antara costa dan sternum,

memasuki vagina recti dari sisi posterior cranial, menembus m. rectus dan memvaskularisasinya, akhirnya beranastomosis dengan a. epigastrica inferior. Cabang-cabang a. epigastrica superior yang menembus lamina anterior vagina recti menuju mm. abdominis anterolateralis yang lain dan memvaskularisasinya. Ada juga cabangnya yang menuju ligamentum falciforme hepatis dan memvaskularisasinya.

#### **h) AA. Phrenicae Inferiores**

Berupa sepasang arteriae kecil yang muncul dari sisi anterior aorta (abdominalis), atau kadang-kadang dari salah satu a. renalis, atau dari suatu truncus cabang aorta atau cabang a. celiaca. Percabangan ini masing-masing memisah arah lateral cranial untuk menyilang cruce diaphragmatica di sebelah anteriornya. A. phrenica inferior dexter maupun sinister, di belakang centrum tendineum bercabang dua, menjadi r. medialis dan r. lateralis, R. medialis membelok ke anterior untuk beranastomosis dengan pihak yang lain, r. lateralis menuju dinding lateral thorax untuk beranastomosis dengan a. musculophrenica & aa. Intercostales XI & XII.

aa. phrenicae inferiores memvaskularisasi: sisi inferior diaphragma, lien & esophagus (yang sinister), hepar & v. caba inferior (yang dexter), juga glandula suprarenalis (dexter & sinister)

#### **i) AA. Lumbales**

Adalah kelanjutan seri percabangan serta di kanan kiri dinding badan, sebagaimana juga aa. Intercostales. Biasanya ada

empat pasang, muncul dari aorta (abdominalis) setinggi vertebrae lumbales I – IV. Pasangan ke lima biasa kecil, dipercabangkan dari A. Sacralis Media.

**j) A. Iliolumbalis**

Dipercabangkan dari sisi dorsal a. iliaca interna, sedikit di bawah percabangannya dari a. iliaca communis. Berjalan ke cranial, dorsa n. obturatorius dan vasa iliaca externa, menyusur tepi medial m. psoas major, berjalan dorsal otot ini, kemudian bercabang menjadi r. lumbalis dan r. iliacus yang berturut-turut menuju vertebrae lumbales dan fossa iliaca.

R. lumbalis memvaskularisasi m. psoas major, m. quadratus lumborum, dan mempercabangkan r. spinalis yang masuk ke dalam foramen intervertebrale antara vertebra lumbale V dan vertebra sacrale I, masuk canalis vertebralis, memvaskularisasi cauda equina. R. lumbalis juga beranastomosis dengan segmen caudal aa. Lumbales.

R. iliacus berjalan ke caudal, memvaskularisasi m. iliacus, berjalan antara otot ini dengan fossa iliaca, sebagian memvaskularisasi os ileum dan sebagian melanjut menyusur crista iliaca untuk beranastomosis dengan a. glutea superior, aa. Circumflexae ilii, a. circumflexa femoris lateralis. Cabang-cabang anastomosis ini memvaskularisasi pula muscoli glutea dan muscoli abdominis bagian caudal.



### **k) A. Epigastrica Inferior**

Dipercabangkan a. iliaca externa tepat sebelum arteria ini memasuki lacuna vasorum (dorsal ligamentum inguinale), kemudian berjalan ke arah cranial medial di sebelah medial ligamentum interfoveolare (medial annulus inguinalis profundus) di dalam fascia subperitonealis, menembus fascia transversalis, melintasi linea semicircularis dari sebelah anterior, terus ke cranial di antara vagina recti lamina posterior dan m. rectus abdominis, dan di cranial umbilicus bercabang-cabang untuk beranastomosis dengan a. epigastrica superior dan cabang-cabang rr. Anteriores aa. Intercostales bagian caudal (XI & XII)

Tepat pada tempat munculnya a. epigastrica inferior berjalan menyilang ductus deferens (pada laki-laki) atau ligamentum rotundum (pada wanita) di sebelah medialnya, sebelum bangunan-bangunan tersebut memasuki canalis inguinalis melalui annulus inguinalis profundus.

Cabang-cabang a. epigastrica inferior:

- A. cremasterica (a.spermatica interna), bergabung di dalam funiculus spermaticus untuk memvaskularisasi m. cremaster dan selubung-selubung funiculus yang lain. Pada wanita arteria ini mengecil mengikuti limamentum rotundum.
- R. pubicus, menuju permukaan posterior pubis dan beranatomosis dengan r. pubicus a.obturatoria.
- R. muscularis, memvaskularisasi mm. abdominis dan peritoneum, beranastomosis dengan aa.circumflexa ilii dan aa.lumbales. Cabang-cabang yang menembus aponeurosis

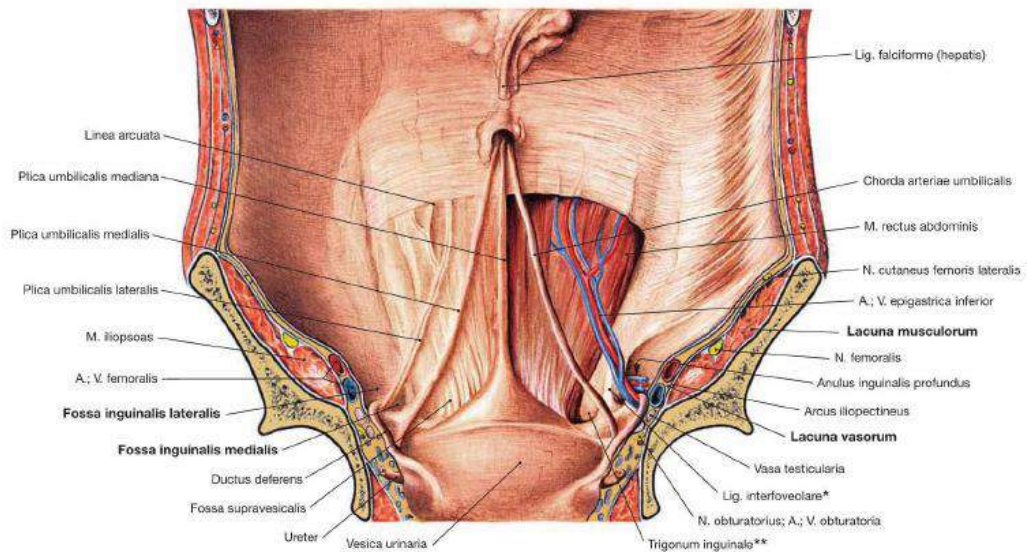
obliquus externus memvaskularisasi kulit di atasnya, dan beranastomosis dengan a. epigastrica superficialis.

#### **l) A. Circumflexa Ilium Profunda**

Dipercabangkan a.iliaca externa pada sisi lateral (kira-kira setinggi percabangan a.epigastrica inferior), berjalan arah lateral posterior dari ligamentum inguinale, diselubungi fascia iliaca/transversalis yang di sini cukup kuat, menuju SIAS untuk beranastomosis dengan r.ascendens a.circumflexa femoris lateralis, kemudian menembus fascia transversalis untuk berjalan menyusur labium internum crista iliaca yang kira-kira sampai pada pertengahannya menembus m.transversus abdominis, berjalan di antara otot tersebut dengan m. obliquus internus abdominis, selanjutnya beranastomosis dengan (r.iliacus) a.iliolumbalis dan a.glutea superior. Adapula cabang-cabangnya yang beranastomosis dengan aa.lumbales dan a.epigastrica inferior (r.muscularis).

#### **m) A. Epigastrica Superficialis**

Dipercabangkan pada sisi anterior a.femoralis, kira-kira 1 cm caudal ligamentum inguinale, menembus vagina femoralis dan fascia cribrosa, membelok ke cranial di anterior ligamentum inguinale selanjutnya berjalan di antara lamina superficialis dan lamina profundalis fascia superficialis abdominis. Sesampai dekat umbilicus beranastomosis dengan a.epigastrica inferior dan dengan pasangannya dari sisi yang lain. Arteria ini memvaskularisasi nodi lymphatici (nll) inguinales superficiales dan kulit dinding anterior abdomen.



Gambar 2.6. Pembuluh darah pada dinding Abdomen

(Sumber: Paulsen & Waschke, 2011)

#### n) A. Circumflexa Ilium Superficialis

Arteria kecil, dipercabangkan a.femoralis pada sisi lateral, sedikit di bawah/caudal percabangan a.epigastrica superficialis, menuju ke arah cranial lateral (ke arah crista iliaca). Arteria ini memvaskularisasi: kulit inguinal, nll, inguinales superficiales, dan beranastomosis dengan a.circumflexa ilium profunda, a.circumflexa femoris lateralis dan a.glutea superior.

## 2. Venae

Venae pada dinding abdomen pada umumnya bernama sama dan mengikuti arah kembali arteriaenya.

Yang perlu dicatat adalah:

- V. thoracoepigastrica pada dinding lateral abdomen, melanjut pula pada dinding lateral thorax. Vena ini terdapat di antara v. epigastrica superficialis dengan vena thoracalis lateralis dan sebagai penghubung antara v.femoralis dengan v.axillaris.
- V. iliaca externa bergabung dengan v.iliaca interna menjadi v.iliaca communis, selanjutnya v.iliaca communis bermuara pada v.cava inferior, yang berjalan pada sisi kanan aorta abdominalis. V.cava inferior selanjutnya bermuara pada atrium dextra setelah melalui foramen venae cavae.
- Pada waktu memasuki lacuna vasorum, v.femoralis terletak medial dari a.femoralis; juga pada ligamentum interfoveolare. V. epigastrica inferior terletak medial dari a.epigastrica inferior.
- Perjalanan venae segmentales (intercostales dan lumbales) mengikuti arteriaenya dari sisi cranialnya. Sisi caudal arteria itu ditempati oleh nervinya.
- Bahwa percabangan venae lebih banyak bervariasi dan lebih banyak membentuk anastomosis.

## **J. Sistem Limfatik Pada Dinding Abdomen**

Nll. sternales, terdapat kanan kiri a.thoracica interna, memperoleh vasa afferentia dari dinding abdomen sebelah dalam. Cranial umbilicus. Vasa afferen ini mengikuti v.epigastrica inferior. Vasa efferen dari nll.sternales dapat membentuk truncus tersendiri dan langsung bermuara pada v.subclavia. Tempat muara ini pada sudut antara muara v.jugularis interna pada v.subclavia dengan v.subclavianya sendiri. Vasa efferent tersebut bermuara dulu pada truncus subcluvius (bagi yang dextra) atau ductus thoracicus (bagi sinistra).

Daerah anterior superior abdomen (cutis dan muscoli abdominisnya) yang memperoleh vaskularisasi dari aa. Intercostales, vasa lymphaticanya menuju nll. Intercostales yang terdapat pada bagian posterior spatium intercostale. Dari sini vasa efferentianya berjalan turun menuju cysterna chyli atau langsung menuju ductus thoracicus.

Dari diaphragma pars anterior vasa lymphaticanya menuju nll. Phrenici pars antriores yang vasa efferentianya menuju nll. Sternales.

Dari diaphragma pars medialis vasa lymphatica menuju nll.phrenici pars mediales yang vasa efferentianya menuju nll.mediastinales posteriores (Lihat Thorax)

Dari diaphragma pars posterior vasa lymphatica menuju nll.phrenici posteriores yang vasa efferentianya menuju nll.mediastinales posteriores & nll.lumbales.

Vasa lymphatica dari dinding abdomen yang memperoleh vaskularisasi aa.lumbales menuju nll.lumbales.

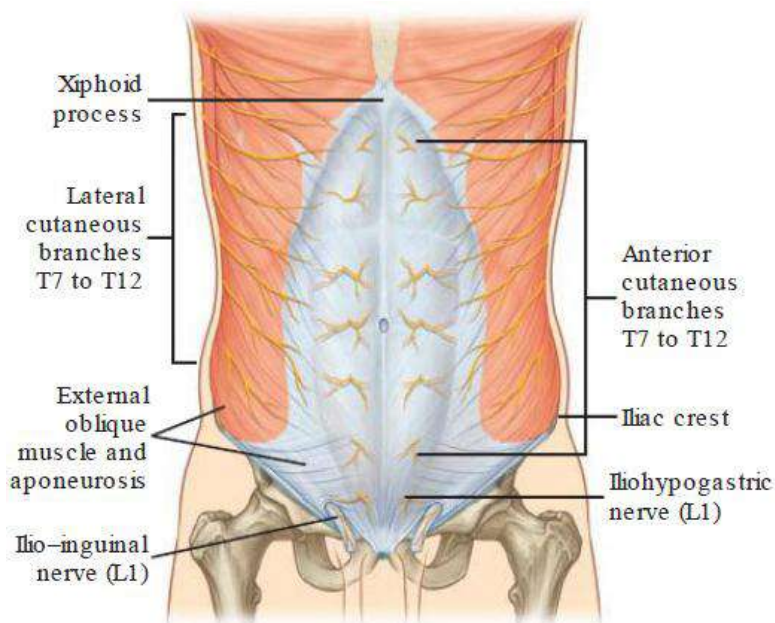
Vasa lymphatica dari dinding anterior inferior abdomen (Regio hypogastrica dan Regio Inguinalis) menuju nll.inguinales superficiales, nll.inguinales profundi dan nll.iliaci externi, yang vasa efferentianya menuju nll.lumbales.

## **K. Nervi Dinding Abdomen**

Nervus Phrenicus (SE, GSA & Proprioceptif) Saraf ini menginversi diaphragma, terutama SE dan Proprioceptifnya. Badan sel n.phrenicus terdapat pada Medula Spinalis Segmen Carvical (3). 4, (5) (MS C 3,4,5). Badan sel motorik (SE)-nya pada cornua anterioranya, badan sel proprioceptif (juga GSA)-nya pada ganglia spinalia MS C 3,4,5.

Rr.anteriores nn.thoracales (nn.intercostales) (SE, GSA & Proprioceptif). Saraf-safar yang menginervasi musculi abdominis antero-lateralis dan kulit yang sesuai otot-otot tersebut adalah yang berasal dari segmen-segmen thoracal VII s/d XII.

Rr. Anteriores nn.lumbales (SE, GSA & Proprioceptif). Saraf-saraf yang menginervasi musculi abdominis posterioris adalah yang berasal dari segmen-segmen lumbal I s/d IV. Kulit yang sesuai dengan otot-otot tersebut adalah kulit di daerah glutea dan membrum inferius.



Gambar 2.7. Nervi pada Dinding Abdomen

(Sumber: Drake *et al.*, 2018)

## L. Peritonium

### 1. Batasan

Adalah membrana serosa yang membentuk kantung, tertutup, sebagian melekat pada permukaan internal abdomen dan sebagian melipat menjadi alat penggantung dan pembungkus beberapa ciscera abdominis. Kantung yang dibentuk disebut Cavitas peritonealis. Bagian peritoneum yang melekat langsung pada permukaan internal abdomen disebut peritoneum perietale, sedang yang menjadi alat penggantung dan pembungkus viscera disebut peritoneum viscerale. Peritoneum viscerale sebagai pembungkus viscera dikenal sebagai tunica serosa dan yang sebagai alat penggantung diberi sebutan dengan awalan meso- di depan nama organ yang digantung (misalnya mesogastrium,

mesocolon transversum, dan lain-lain). Bila peritoneum parietale sebagai alat penggantung atau tepatnya sebagai pengerat viscera adalah pendek, jadi merupakan lipatan langsung dari peritoneum parietale di antara atau pada viscera, maka bangunan ini sering disebut dengan plica (misalnya plica phrenicogastrium, plica phrenicolienale, plica umbilicalis lateralis, dan lain-lain). Jaringan peritoneum sendiri disebut dengan mesothelium, karena berasal dari mesoderma (lamina lateralis) tetapi tersusun seperti lapisan epithelium pipih (epithelial).

## **2. Struktur Dan Fungsi Peritoneum**

Peritoneum tersusun atas 2 lapis :

- Lapisan serosa, yakni lapisan epithelial yang halus, terdapat pada permukaan superfisial
- Lapisan fibrosa, terdapat internal dari lapisan serosa dan terdiri dari jaringan pengikat

Disebutkan bahwa lapisan serosa menghasilkan cairan serous (liquor peritonii) yang melumasi cavitas peritonealis, dengan demikian memperlicin gerakan viscera satu terhadap yang lain (terutama gerakan intestium).

Jadi peranan peritoneum adalah :

- Pengikat/alat fiksasi viscera abdominis
- Pelindung mekanis dan kimiawi viscera abdominis
  - o Adanya cavum peritonii, gerak viscera longgar
  - o Cavum peritonii peredam tekanan dari luar
  - o Liquor peritonii menghindari trauma akibat geseran
- Sebagai jembatan penghubung yang dilalui sistem vaskuler dan sistem saraf dari dinding posterior abdomen



- Tempat timbunan lemak sebagai cadangan kalori (misal pada mesentrium, omentum majus)

### 3. Cavitas Peritonealis

Cavitas peritonealis adalah ruang tertutup yang dibatasi oleh permukaan peritoneum parietale dan peritoneum viscerale.

Dapat dipisahkan menjadi: cavitas peritonealis minor (bursa omentalis), cavitas peritonealis mayor dan recessus/fossa retroperitonealis.

- a. Cavitas peritonealis minor yang dibatasi oleh:

Dinding posterior : peritoneum parietale yang terbentang dari vena cava inferior sampai ligamentum gastrolienale/hilus lienis

Dinding cranial : lobus caudatus dan processus caudatus hepatis

Dinding ventral : omentum minus dan ventriculus sisi posterior inferior

Dinding caudal : mesocolon transversum, colon transversum dan omentum majus

Dinding sinister : omentum majus yang menutup cauda pancreatis & hilus lienis

Batas dexter : lubang masuk yang dikenal dengan foramen epiploicum (Winslowi)

Dinding foramen epiploicum adalah:

- Cranial: processus caudatus hepatis
- Ventral: ligamentum hepatoduodenale
- Caudal: duodenum pars superior

- Dorsal: peritoneum parietale yang menutupi v. cava inferior

Cavitas peritonealis minor (Bursa omentalis) ini masih dapat dipisahkan menjadi:

- Vestibulum: yakni ruang yang terdapat sejak foramen epiploicum, melintasi caput pancreatis, sampai plica gastropancreatica. Plica gastropancreatica adalah lipatan omentum majus sejak tuberositas omentalis pancreatis sampai sisi dexter fundus ventriculi. Lipatan ini dilewati a. gastrica sinistra dan v. coronaria ventriculi.
- Recessus omentalis superior: yang terdapat di antara lobus caudatus hepatis dan diaphragma
- Recessus omentalis inferior: yang terdapat di antara kedua lipatan omentum majus, caudal colon transversum
- Recessus linealis: yang terdapat di antara lien dan ventriculus

Secara ringkas sintopi bursa omentalis adalah:

- Cranial : hepar (lobus caudatus hepatis)
- Ventral : ventriculus (sisi posterior inferior & omentum minus)
- Caudal : duodenum (pars superior) , colon transversum, mesocolon transversum
- Posterior-inferior : pancreas (caput dan corpus)
- Posterior-superior : v. cava inferior, aorta abdominalis, truncus sympathicus sinister

- Sinister : cauda pancreatis dan lien (hilus lienis)
  - Dexter -cranial : processus caudatos hepatis
  - ventral : ligamentum hepatoduodenale
  - caudal : pars superior duodeni
  - posterior : v. cava inferior
- b. Fossa (recessus) retroperitonealis adalah cekung di antara lipat peritoneum dengan bagian-bagian intestinum tertentu. Bangunan ini terjadi karena fleksi atau segmentasi intestinum. Banyak dijumpai pada sekitar duodenum, cecum dan colon sigmoideum (fossa duodenalis, fossa cecalis dan fossa intersigmoidea).
- c. Cavitas peitonealis major adalah cavitas peritonealis selain bursa omentalis dan recessus retroperitonealis.

### **M. Derivates Peritoneum**

Telah disebutkan bahwa dalam perkembangannya peritoneum akhirnya terbentuk sebagai: peritoneum parietale, alat-alat penggantung dan tunica serosa viscera abdominis.

### **N. Vaskularisasi Dan Inervasi Peritoneum**

Arteria : cabang-cabang arteriae dinding abdomen.

Vena : mengikuti pula venae dinding abdomen.

Innervasi : dari nn. Intercostales 7 s/d 12 afferent, dengan demikian badan selnya ada pada ganglia spinalia nn. Intercostales 7 s/d 12 tersebut, yakni Ganglia Spinalia Medulla Spinalis Thoracales 7 – 12 (Ganglia Spinalia MS Th. 7-12). Innervasi tersebut terutama untuk peritoneum parietale.

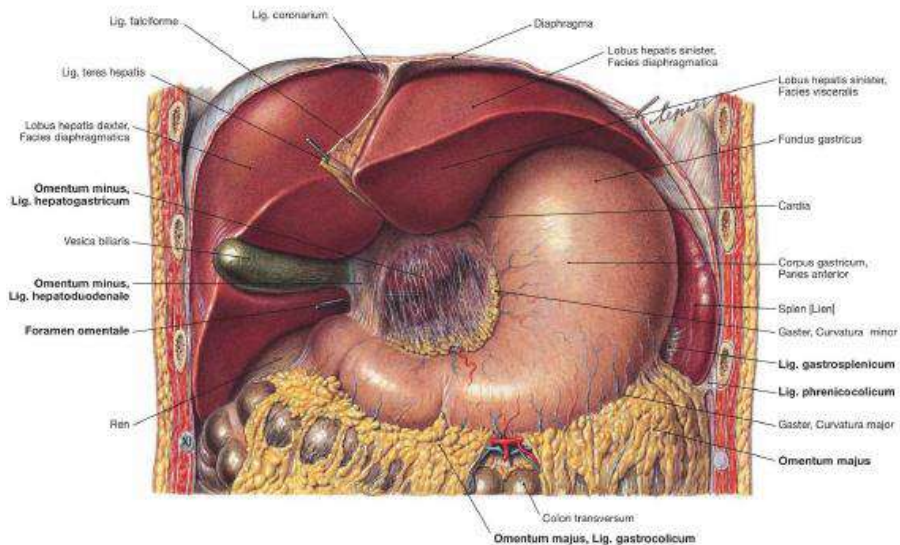
Berdasarkan sifat organ yang ditutupi oleh peritoneum, maka organ dalam cavitas abdominis terbagi menjadi:

### 1. Retroperitoneal

Yaitu organ yang terletak dibelakang cavum peritonii. (peritoneum parietale hanya meliputi bagian anterior). Organ yang termasuk dalam golongan ini adalah: pancreas, duodenum pars inferior, colon ascendens, colon descendens, ren dan aorta.

### 2. Intraperitoneal

Yaitu organ yang diliputi oleh peritoneum lebih dari 2/3 bagian, termasuk dalam golongan ini adalah ventriculus, duodenum pars superior, colon transversum dan cecum.



Gambar 2.8. Peritoneum dan derivatnya

(Sumber: Paulsen & Waschke, 2011)

## **O. Penutup**

### **1. Rangkuman**

Dinding abdomen terdiri dari 9 regio. Ia dibentuk oleh cutis, fascia superficialis, fascia profunda, muscoli abdominis, fascia extraperitonealis, dan peritonium parietale.

### **2. Latihan Soal**

1. Seorang binaragawan sedang memperlihatkan otot dinding perutnya. Pada dinding depan perut, tampak tonjolan otot yang bersekat-sekat terbentang dari atas ke bawah. Tonjolan otot yang bersekat-sekat tersebut adalah
  - a. M. Obliquus externus abdominis
  - b. M. Obliquus internus abdominis
  - c. M. Transversus abdominis
  - d. M. Pyramidalis
  - e. M. Rectus abdominis
  
2. Seorang pria, usia 25 tahun dibawa ke UGD dengan luka tusuk oleh pisau pada daerah perut, 2 cm sebelah kanan umbilicus. Diperkirakan luka tusuk tersebut menembus hingga rongga abdomen. Lapisan terakhir yang tertembus sebelum pisau mencapai rongga abdomen adalah
  - a. Jaringan lemak
  - b. Lamina post vagina mm. Recti
  - c. Lamina anterior vagina mm. Recti
  - d. Aponeurosis m. Abdominis externus
  - e. Peritoneum

3. Seorang pria, usia 40 tahun dibawa ke UGD dengan luka tusuk oleh pisau pada daerah perut, tepat di umbilicus. Nyeri pada kulit akibat luka tusuk pada daerah ini merupakan inervasi dari
  - a. R. Cutaneus n. Thoracalis 8
  - b. R. Cutaneus n. Thoracalis 9
  - c. R. Cutaneus n. Thoracalis 10
  - d. R. Cutaneus n. Thoracalis 11
  - e. R. Cutaneus n. Thoracalis 12
4. Seorang pria, usia 47 tahun dibawa ke UGD dengan luka tusuk oleh pisau pada daerah perut, tepat 2 cm sebelah kiri regio umbilicalis. Dari hasil pemeriksaan tampak robekan pada m. Rectus abdominis hingga menembus rongga abdomen. Pembuluh darah yang kemungkinan juga mengalami robekan pada kasus ini adalah
  - a. A. Epigastrica superior
  - b. A. Epigastrica inferior
  - c. A. Circumflexa ilium profunda
  - d. A. Cremasterica
  - e. A. Pudenda interna
5. Formaen epiploicum adalah sebuah bangun yang merupakan bagian dari cavitas peritonealis minor. Struktur turut membatasi foramen ini adalah
  - a. Ventriculus
  - b. Duodenu pars superior
  - c. Ren
  - d. Jejunum
  - e. Cecum

## **P. Umpan Balik**

Jika mahasiswa telah mempelajari bab ini, kemudian mencoba menjawab latihan soal, maka jika terdapat kesulitan terkait kasus maupun soal yang berhubungan dapat melakukan kajian ulang terkait materi ini.

## **DAFTAR PUSTAKA**

Drake, RL, Vogl, W and Mitchel, AWM, 2018. *Gray's Anatomy for Students*. Elsevier Churchill Livingstone, Philadelphia.

Paulsen F & Waschke J, 2011. *Sobotta Atlas of Human Anatomy*, Ed 15<sup>th</sup>, Elsevier Urban & Fischer, Munich

Schunke M, Schulte E, Schumacher U, 2013. *Prometheus Atlas Anatomi Manusia, organ dalam*. Alih bahasa Agus WB dkk, EGC, Jakarta.

# **BAB 3**

## **VASCULARISASI DAN INERVASI SISTEM DIGESTI**

### **A. Pendahuluan**

#### **1. Deskripsi Singkat**

Pembuluh darah pada sistem digesti merupakan bagian dari sistem sirkulasi splanchnik. Sirkulasi ini meliputi aliran darah menuju organ viscera sistem digesti sejak ventriculus, intestinum tenue hingga intestinum crassum beserta organ kelenjar pencernaan seperti hepar, pancreas dan lien. Pembuluh darah balik (venous) pada sistem ini dibangun agar semua darah yang melewati intestinum, lien, dan pancreas akan menuju ke hepar melalui vena porta. Aliran darah pada vena porta, yang berasal dari aliran darah vena mesenterica superior dan vena lienalis. Vena porta hepatis ini kemudian bermuara pada vena cava inferior.

Sistem inervasi pada pada sistem digesti bersifat otonom. Sifat otonom ini dibawa oleh saraf simpatis dan parasimpatis. Kedua sistem saraf ini adalah bagian sistem yang bertanggungjawab untuk hemostatik. Sistem saraf simpatis dan parasimpatis bekerja dengan saling berinteraksi satu dengan yang lain yang biasanya berlawanan untuk mempertahankan keberlangsungan hemostatik tubuh. Sistem inervasi system digesti terutama pada viscera abdominis terpisah menjadi 2 pola yaitu pola thoraco-vagal yang di mulai dari cardia ventriculi sampai dengan flexura coli sinistra dan pola lumbo-sacral yaitu mulai dari flexura coli sinistra hingga anus.



## **2. Relevansi Dan Manfaat**

Dalam dunia praktek kedokteran, berbagai keluhan terkait system digesti sangat banyak dan beragam. Untuk memahami gejala dan tanda suatu penyakit pada organ abdomen maka diperlukan pengetahuan terhadap anatomi dari struktur organ viscera tersebut termasuk bagaimana struktur pembuluh darah dan saraf yang turut membangun organ tersebut. Sebagai contoh kasus apendisitis, maka mahasiswa harus memahami anatomi appendix vermiformis termasuk suplai saraf dan pembuluh darah pada appendix vermiformis dan hubungan dengan struktur abdominal yang lainnya.

Manfaat dari bab ini adalah mahasiswa dapat memahami struktur pembuluh darah dan struktur saraf penyusun viscera abdominis.

## **3. Tujuan Pembelajaran**

Setelah membaca bab ini diharapkan mahasiswa mampu

- 1) Memahami struktur pembuluh darah yang bertanggung jawab pada tractus digestivus
- 2) Memahami struktur pembuluh darah yang bertanggung jawab pada glandula digestiva
- 3) Memahami struktur saraf yang bertanggung jawab pada tractus digestivus.
- 4) Memahami struktur saraf yang bertanggung jawab pada glandula digestive
- 5) Mengkaitkan antara struktur anatomi dari pembuluh darah dan saraf dengan fungsi dari masing-masing sistem.

## **B. Vascularisasi Viscera Abdominis**

Pembuluh arteri utama yang memvaskularisasi bagian superfisial adalah arteri phrenica inferior, arteri lumbalis dan arteri sacralis media, sedangkan yang termasuk cabang visceral adalah arteri coeliaca, arteri mesenterica superior, arteri mesenterica inferior, arteri suprarenalis media, arteri renalis, arteri testicularis (pada pria) dan arteri ovarica (pada wanita). Selain kedua cabang tersebut terdapat cabang lain yaitu arteri terminal sebagai cabang aorta abdominalis yaitu a. iliaca communis (Drake *et al.* 2018)

### **1. Arteri**

Aorta abdominalis merupakan kelanjutan aorta thoracica. Pembuluh darah ini berjalan hingga kira-kira setinggi vertebra lumbal ke 5 yang kemudian akan mempercabangkan arteri iliaca communis.

Cabang-cabang aorta abdominalis dapat dibagi menjadi 5 daerah pasokan (Schunke *et al.*, 2013) yaitu:

1. Cabang-cabang pembuluh darah berpasangan yang memasok diaphragma, ren dan dinding abdomen belakang.
  - Aa. Phrenica inferior dextra et sinistra
  - Aa. Suprarenales media dextra et sinistra
  - Aa. Renales dextra et sinistra
  - Aa. Testicularis (ovarica) dextra et sinistra
  - Aa. Lumbales dextra et sinistra
  - A. Sacralis media

2. Pembuluh darah yang memasok ventriculus, duodenum dan pancreas

a. Truncus coeliacus

Truncus coeliacus disebut juga arteri coeliaca. Arteri ini mempunyai luas penampang sekitar 7 – 20 mm. Besarnya adalah sebesar ibu jari. Muncul setelah menembus diaphragma pada hiatus aorticus. Panjang arteri ini adalah sekitar 2,5 cm. Arteri ini pendek dan tunggal dan bercabang pada bagian atas corpus pancreas.

Truncus coeliacus mempercabangkan

o Arteri hepatica communis

Arteri ini mempercabangkan

- Arteri hepatica propria, yang kemudian berlanjut menjadi a. hepatica dextra dan a. hepatica sinistra. Kedua pembuluh darah ini akan memasok darah untuk hepar.
- Arteri gastrica dextra, memvascularisasi curvatura minor sisi dexter.
- Arteri gastroduodenalis

Arteri ini mempercabangkan

- Arteri gastroepiploica dextra terletak pada curvatura mayor yang menuju ventriculus terutama pylorus dan omentum majus.
- Arteri pancreaticoduodenalis superior memvascularisasi duodenum & caput pancreas
- Arteri supraduodenalis, yang akan memvascularisasi duodenum.

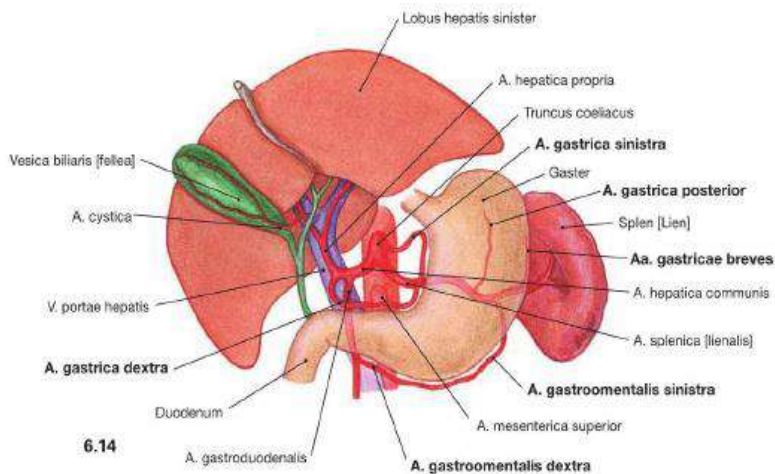
○ Arteri lienalis

merupakan cabang terbesar, berjalan menuju lien sepanjang pancreas. Arteri lienalis mempercabangkan

- Ramus pancreatici, yang akan memvaskularisasi pancreas.
- Arteri gastroepiploica sinistra. Arteri ini berjalan sepanjang curvatura mayor sisi sinistra.

○ Arteri gastrica sinistra

Dari arteri gastrica sinistra, dengan luas penampang sekitar 4 – 5 mm, keluar beberapa cabang seperti ramus anterior untuk permukaan anterior ventriculus, ramus posterior untuk curvatura minor, ramus cardiooesophageal yang akan memvascularisasi oesophagus dan cardia ventriculi.



Gambar 3.1. Truncus Coeliacus

(Sumber: Paulsen & Waschke, 2011)

3. Pembuluh darah yang memasok daerah hypogastrium hingga flexura coli sinistra

b. Arteri mesenterica superior, mempercabangkan

○ Arteri pancreaticoduodenalis inferior

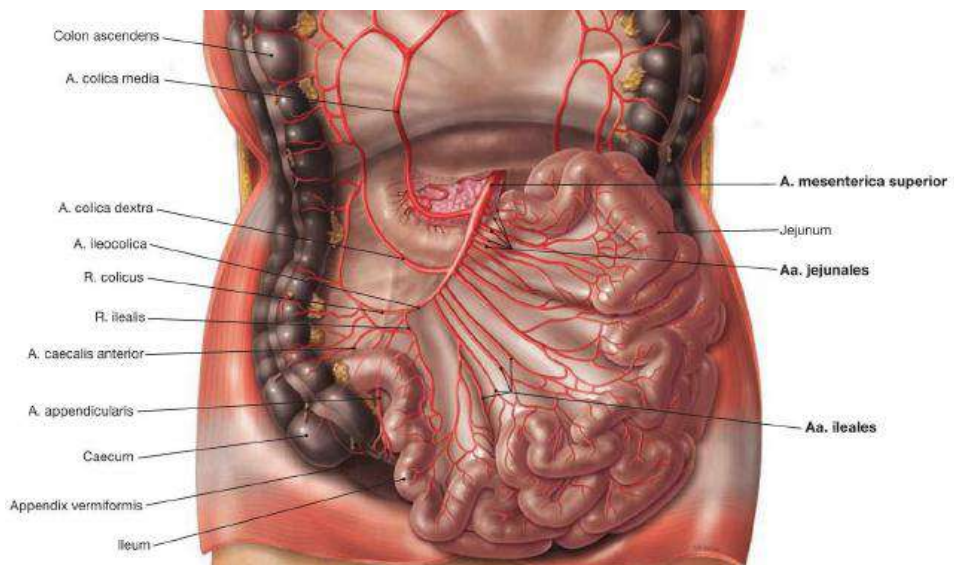
Arteri ini memvaskularisasi duodenum pars descendens, pars inferior dan caput pancreas. Bersama arteri pancreaticoduodenalis superior membentuk arcade pancreaticoduodenalis anterior.

○ Arteriae Interstinales

berjumlah 12 – 15 buah. Umumnya arteri ini akan membentuk arcade, dimana untuk jejunum 1 – 2 buah (panjang dan jarang), sedangkan untuk ileum berjumlah hingga 5 buah (pendek dan rapat).

aa. intestinales mempercabangkan

- aa. Jejunales yang menuju jejunum
- aa. Ileales yang menuju ileum



Gambar 3.2. Arteri Mesenterica Superior  
(Sumber: Paulsen & Waschke, 2011)

o Arteri ileocolica

Terletak pada fossa iliaca dextra. Cabang superiorinya beranastomose dengan a. colica dextra. Arteri ini akan memberi cabang ke ileum sebagai ramus ilealis, Ke appendix vermiformis sebagai a. appendicularis, ke colon escendens sebagai ramus colicus, rectum anterior sebagai a.cecalis anterior dan rectum bagian posterior sebagai a. cecalis posterior.

Arteri ileocolica mempercabangkan

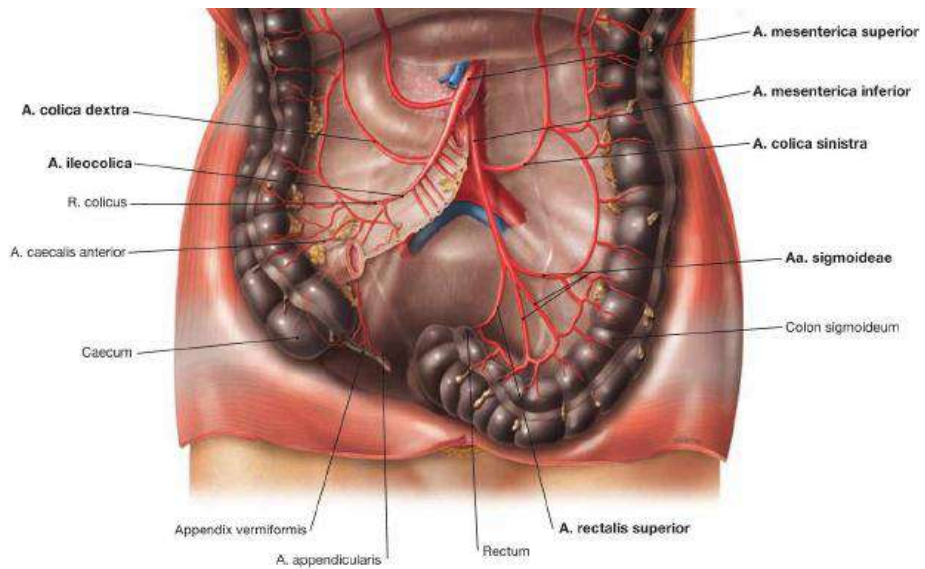
- Ramus ilealis yang memvaskularisasi ileum
- Ramus colicus yang memvaskularisasi  $\frac{1}{4}$  bagian bawah colon ascendens
- A. appendicularis yang memvaskularisasi appendix vermiformis
- A. caecalis anterior
- A. caecalis posterior bersama a. caecalis anterior memvaskularisasi cecum.

- a. Arteri colica dextra yang memvaskularisasi colon ascendens
  - b. Arteri colica media yang memvaskularisasi  $\frac{1}{4}$  bagian colon transversum
4. Pembuluh darah yang memasok daerah hypogastrium hingga flexura coli sinistra

a. A. mesenterica inferior

Ini adalah cabang aorta abdominalis, kira – kira 3, 8 cm di atas percabangan aorta abdominalis ke dalam a. iliaca communis kiri dan kanan. Arteri ini akan mendarahi  $\frac{1}{3}$  distal colon transversum, flexura coli sinistra, colon descendens, colon sigmoideum, rectum dan sebagian anus. Termasuk kedalam cabang arteri ini adalah

- A. colica sinistra, memvaskularisasi  $\frac{1}{3}$  distal colon transversum, flexure colisa sinistra dan bagian atas colon descendens.
- Aa. sigmoideae, memvaskularisasi colon descendens dan colon sogmoid.
- A. rectalis superior, merupakan lanjutan a. mesenterica inferior memasuki rongga pelvis, dibelakang rectum untuk memvaskularisasi rectum.



Gambar 3.3. Arteri Mesenterica Inferior  
(Sumber: Paulsen & Waschke, 2011)

5. Pembuluh darah tunggal yang memasok pelvis
  - a. A. iliaca comunis dextra et sinistra

### Hubungan pintas (Anastomosis) arteri abdominalis

1. Antara truncus coeliacus dan a. mesenterica superior melalui aa. Pancreatico duodenales



2. Antara a. mesenterica superior dan a. mesenterica inferior melalui a. colica media dengan a. colica sinistra (lengkung Riolan atau anastomosis Drummond)
3. Antara a. mesenterica inferior dan a. iliaca interna melalui a. rectalis superior dan a. rectalis media/inferior.

## **2. Vena**

Vena utama di dalam cavitas abdominis adalah vena cava inferior. Ada pembuluh darah venous yang bermuara langsung dan ada juga yang tidak langsung ke vena cava inferior ini. Aliran pembuluh darah venous yang langsung menuju vena cava inferior berasal dari organ

- Diaphragm yaitu v. phrenica
- Dinding perut yaitu vv. Lumbales
- Ginjal yaitu v. renalis
- Kelenjar adrenal yaitu v. suprarenalis dextra
- Testis/ovarium yaitu v. testicularis/v. ovarica
- Hepar yaitu v. hepaticae

Aliran vena yang tidak langsung artinya aliran vena tersebut harus melewati daerah kapiler hati atau dikenal dengan sistem vena porta hepatis.

### **a) Vena Porta Hepatis**

Vena porta hepatis adalah sebuah vas publicum untuk hepar. Pembuluh ini mengalirkan darah ke hepar demi keperluan metabolisme sistemik. Vena porta hepatis terjadi dari penyatuan v. mesenterica superior dengan v. lienalis. Sistem vena porta ini muara akhir menuju hati, dan dari sana melalui vena hepatica akan

menuju v. cava inferior, untuk selanjutnya menuju jantung dan akan beredar ke seluruh tubuh. (Drake *et al*, 2018).

Vena porta akan menerima darah dari ventriculus, intestinum tenue dan intestinum crassum maupun dari lien. Adapun pembuluh darah venous yang bermuara langsung ke vena porta hepatis adalah:

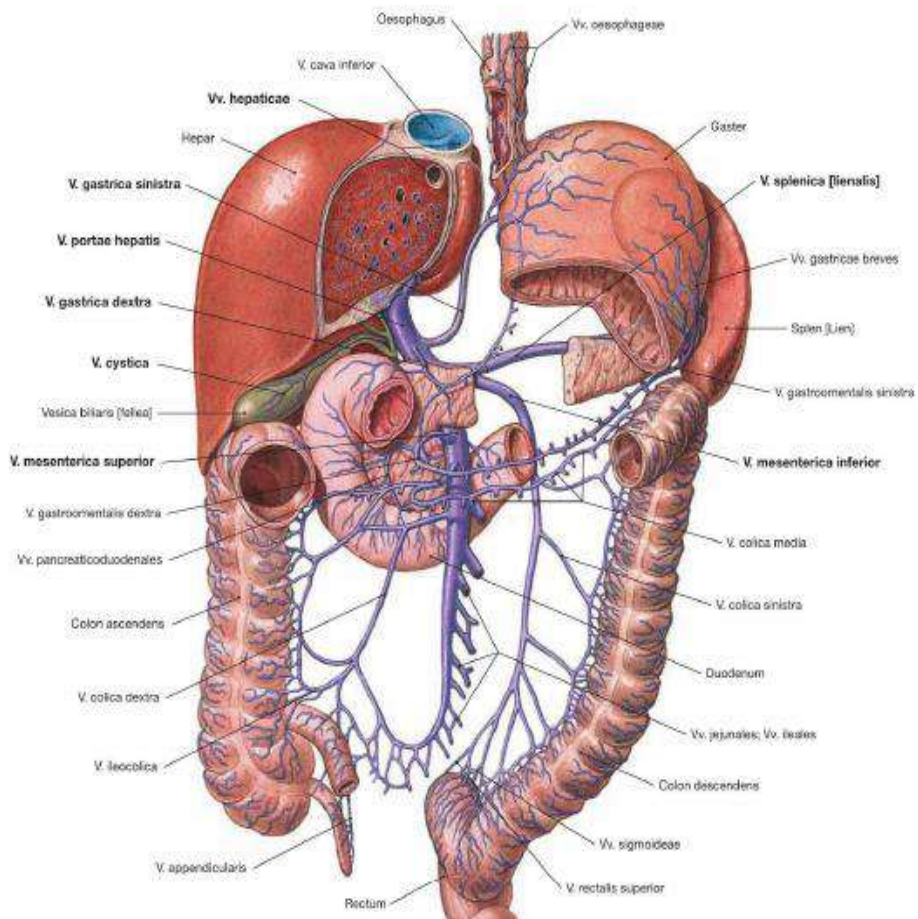
- (1) v. cystica
- (2) v. gastrica sinistra
- (3) v. gastrica dextra
- (4) v. lienalis
- (5) v. mesenterica superior

Aliran venous dari vesica fellea melalui v. cystica menuju v. porta. Curvatura minor ventriculus (vena gastrica sinistra dan dextra) akan langsung mengalirkan darahnya ke vena porta. Vena lienalis terbentuk dari sekitar 5-6 venae yang keluar dari hilum lienalis. Vena ini berjalan di tepi cranial facies dorsalis pancreas. Selama perjalanannya v. lienalis menerima aliran venous dari:

- (1) v. gastrica breves
- (2) v. gastroepiploica sinistra
- (3) vv. Pancreaticae
- (4) v. mesenterica inferior

v. gastrica breves dan v. gastroepiploica sinistra membawa aliran venous dari curvatura mayor menuju v. lienalis. Vv. Pancreaticae adalah serangkaian vena kecil yang membawa darah venous dari daerah corpus dan cauda pancreas untuk bermuara pada v. lienalis. V. mesenterica inferior adalah vena yang menerima darah venous dari rectum, colon sigmoideum dan colon

descendens, berturut-turut melalui v. rectalis superior, vv. Sigmoidae dan v. colica sinistra. Pada dinding rectum, v. rectalis superior mulai dari anyaman vena submucosae yang dikenal sebagai plexus hemorrhoides. Melalui plexus hemorrhoides ini vena rectalis superior beranastomose dengan v. rectalis inferior.



Gambar 3.4. Vena Porta Hepatis

(Sumber: Paulsen & Waschke, 2011)

Vena mesenterica superior merupakan tempat muara dari

- 1) V. gastroepiploica dextra yang sebelumnya ada bermuara v. pancreatico duodenalis superior.
- 2) V. pancreaticoduodenalis inferior
- 3) V. Intestinalis yang sebelumnya bermuara v. jejunalis
- 4) V. Ileocolica.
- 5) V. colica dextra, mengalirkan venous colon ascendens dan colon transversum menuju v.mesenterica sup.

Bila terjadi pembendungan portal misalnya pada kasus sirosis hepatis, maka dapat terjadi hambatan darah venous. Hal ini mengakibatkan darah akan mengalir menuju collateral sepanjang venous yang menuju porta hepatis. Vena yang mungkin melebar antara lain v. thoracalis, v.epigastrica superior, v. gastrica yang beranastomose dengan v. oesophagus (plexus venosus oesophagus) akan menimbulkan varices oesophagus. Disamping itu, juga dapat terjadi varices ditempat lain, seperti ditungkai atau adanya tanda caput meduce yang terdapat didaerah dada, sebagai pertanda dari penyakit sirosis hepatis.

### **3. Vaskularisasi Glandula Digestoria**

#### **a) Hepar**

Di dalam hepar, darah akan mengalir melewati berjuta-juta sinusoid hepar (saluran vaskuler intrahepatik) yang sangat kecil dan akhirnya meninggalkan hepar melalui vena hepatica yang masuk ke dalam vena cava inferior dari sirkulasi sistemik. Hepar di vaskularisasi oleh cabang utama arteri hepatica propria cabang dari a. hepatica communis. Arteri ini saat memasuki hepar bercabang 2 yaitu a. hepatica dextra dan a. hepatica sinistra. A. hepatica dextra

menuju lobus dexter hepatis melalui posrta hepatis, disebelah ventral v. porta. Arteri ini juga memberi cabang r. cysticus (a. cystica) untuk vesica fellea. A. hepatica sinistra biasanya bercabang menjadi r. superior dan r. inferior yang memvaskularisasi capsula hepatis dan lobus caudatus, sebelum masuk dan memvaskularisasi lobus sinister hepar.

1. Pancreas

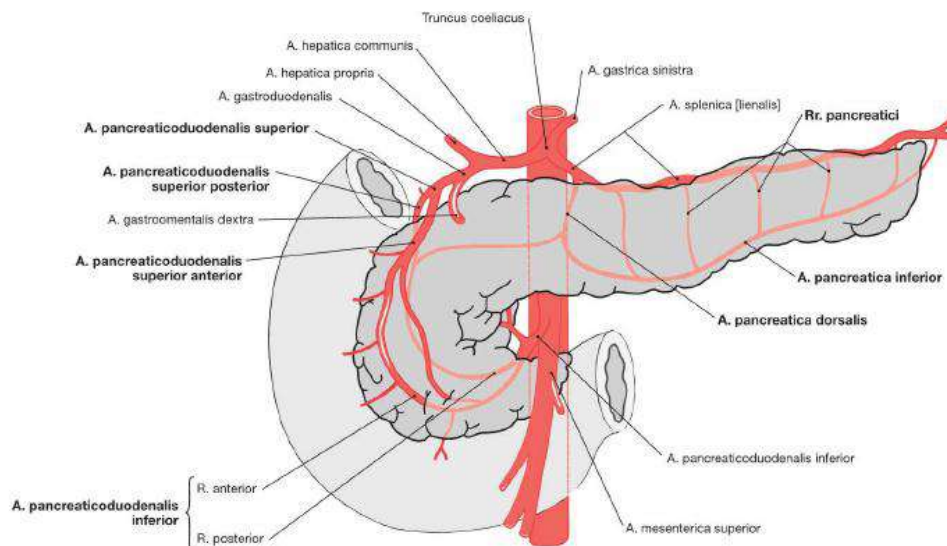
Divaskularisasi oleh rr. Pancreatici cabang cabang dari a. lienalis.

2. Vesica Fellea

Divaskularisasi oleh a. cystica cabang dari a. hepatica dextra.

3. Lien

Divaskularisasi oleh a. lienalis cabang dari truncus coeliacus (a. celiaca).



Gambar 3.5. Vaskularisasi pada pancreas  
(Sumber: Paulsen & Waschke, 2011)

### C. Inervasi Organ Viscera Abdominis

Fungsi saluran pencernaan diatur terutama oleh sistem saraf dan juga endokrin. Sistem saraf yang bekerja pada saluran pencernaan sangat dipengaruhi oleh susunan saraf otonom. Ada dua sifat saraf otonom yaitu parasimpatis dan simpatis. Saraf parasimpatis yang bertanggung jawab adalah nervus vagus (menginervasi seluruh saluran pencernaan, kecuali colon bagian akhir) dan nervus pelvici (n. splanchnicus pelvini). Saraf simpatis dibawa oleh n. splanchnicus thoracis dan n. splanchnicus lumbalis. Pengaruh saraf parasimpatis terhadap saluran pencernaan antara lain meningkatkan aktivitas saluran pencernaan sedangkan saraf simpatis menurunkan aktivitasnya. Dengan adanya inervasi simpatis parasimpatis ini memungkinkan terjadinya aktivitas kontriksi dan dilatasi lumen viscera abdominis secara spontan dan ritmik yang dikenal sebagai gerak peristaltik.

Sistem inervasi viscera abdominis terpisah menjadi 2 pola yaitu

- (1) Pola thoraco-vagal adalah system inervasi alat-alat yang sesuai dengan kedudukan sistem digesti mulai cardia ventriculi sampai dengan flexura coli sinistra.
- (2) Pola lumbo-sacral yaitu pola sistem inervasi alat-alat yang berkedudukan mulai dari flexura coli sinistra hingga anus.

### **1. Organisasi Saraf Simpatis**

Serabut saraf simpatis yang menginervasi organ-organ abdomen terletak didalam cornu lateralis di segmen Thoracal (Th) 5-12 medulla spinalis (MS). Aksonnya berjalan melewati ganglia pada truncus sympathicus dan membentuk nervi (Nn) Splanchnici thoracici mayor dan minor.

NervusA splanicus mayor berasal dari ganglia paravertebralis Th10-12. Serabut saraf ini belum berganti neuron pada ganglia paravertebralis yang dilaluinya, jadi masih merupakan saraf preganglioner. Nn. Splanchnici akan menuju pangkal a. celiaca dan pangkal a. mesenterica superior, yang berturut-turut membentuk plexus celiacus dan plexus mesentericus superior. Sebagian serabut-serabut saraf simpatis tadi akan berganti neuron pada ganglia celiacum (yang terletak di dekat pangkal a. celiaca) dan sebagian lagi akan berganti neuron di ganglion mesentericum superior (terletak disekitar pangkal a. mesentericum superius).

Ventriculus mendapat inervasi simpatisnya dari plexus celiacus. Pada lapisan subserosa membentuk plexus subserosus, pada tunica muscularis ventriculi membentuk plexus myentericus dan pada tunica submucosa membentuk plexus submucosus.

Duodenum, hepar, vesica fellea, pancreas dan lien memperoleh inervasi simpatisnya melalui n. splanchnici mayor yang berpusat pada MS Th 6-9. Badan selnya terdapat pada ganglia celiacum.

jejunum, ileum, appendix vermiformis, cecum, colon ascendens, colon descendens dan colon transversum mendapat serabut sarafnya dari n. splanchnicus minor yang berpusat di MS Th 10-12.

colon descendens, colon sigmoideum dan rectum inervasi simpatisnya berasal dari n. splanchnicus lumbalis yang berpusat di MS L1-3.

## **2. Organisasi Saraf Parasimpatis**

Sistem saraf parasimpatis yang menginervasi organ abdomen berasal dari 2 topografi yang berbeda yaitu dari bagian kranial dan bagian sakral.

Bagian cranial berawal dari nucleus dorsalis vagi di Medulla oblongata. Aksonya akan berjalan menjadi n. vagus menuju target organ di dekat organ ya atau didalam lapisan otot. N. vagus memasuki cavitas abdominis melalui hiatus esophagus mengikuti esophagus untuk membentuk chorda anterior dan chorda posterior n. vagus.

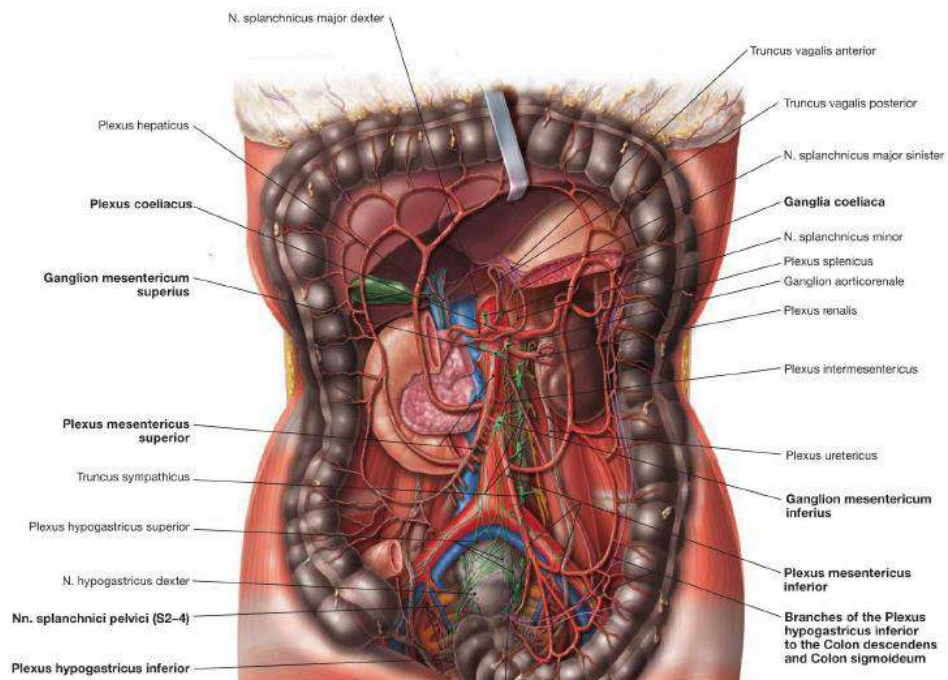
Pada ventriculus chorda n. vagus ini kemudian masuk diantara stratum longitudinale dan startus circulare ventriculi untuk membentuk anyaman. Anyaman serabut saraf ini disebut plexus myentericus (Auerbach). Disini serabut saraf tersebut berganti neuron. Neuron baru ini memiliki badan sel yang disebut ganglion myentericum. Setelah menembus stratum circulare, serabut saraf ini masih membentuk anyaman didaerah submucosa yang dikenal sebagai plexus submucosus



(Meissneri). Di plexus ini juga ada ganglion yang dikenal sebagai ganglion submucosa.

Duodenum, jejunum, ileum, appendix vermiformis, cecum, colon ascendens, colon descendens dan colon transversum, hepar, vesica fellea, pancreas, lien memperoleh inervasi parasimpatisnya melalui n. vagus juga.

Untuk colon descendens, colon sigmoideum dan rectum inervasi parasimpatisnya berasal dari nn. splanchnici pelvini (nn. erigentes) yang berpusat di MS S 2-4.



Gambar 3.6. Serabut Saraf Pada Viscera Abdominis

(Sumber: Paulsen & Waschke, 2011)

## D. Penutup

### 1. Rangkuman

Pembuluh darah utama yang memvaskularisasi struktur organ abdomen adalah a. coeliaca, a. mesenterica superior dan a. mesenterica inferior. Dari ketiga cabang utama pembuluh darah ini kemudian akan mempercabangkan berbagai vasa ke semua struktur organ abdomen. Sistem pembuluh darah balik (venous) dibentuk oleh sistem vena porta yang bermuara ke hepar.

Sistem saraf yang membangun jaringan otonom dan bersifat simpatis dan parasimpatis terletak pada 2 pola yaitu thoraco-vagal dan lumbo-sacral. Pola thoraco-vagal terdiri dari n. splanchnicus thoracalis yang bersifat simpatis dan n. vagus yang bersifat parasimpatis. Pada pola lumbo-sacral terdiri dari n. splanchnicus lumbalis yang bersifat simpatis dan n. splanchnicus pelvini yang bersifat parasimpatis.

## **2. Latihan Soal**

1. Seorang pria, usia 60 tahun dibawa ke UGD dengan nyeri perut bagian atas. Pada pemeriksaan ditemukan adanya benjolan pada perut bagian atas. Dalam pemeriksaan CT Scan, ditemukan adanya tumor caput pancreas yang menekan duodenum pars descendens. Jika tumor caput pancreas ini mengganas dapat menjepit vasa berikut ini :
  - a. A. Mesenterica Inferior
  - b. A. Coeliacus
  - c. A. Gastrica Sinistra
  - d. A. Mesenterica Superior
  - e. V. Mesenterica Inferior

2. Struktur organ yang termasuk dalam triad portal adalah
  - a. Vena Porta Hepatic
  - b. A. Celiaca
  - c. A. Gastroduodenalis
  - d. Ductus Cysticus
  - e. Ductus Pancreaticus
3. Vesica fellea divaskularisasi oleh
  - a. A. Splenica
  - b. A. Gastrica Brevis
  - c. A. Gastromentalis
  - d. A. Cystica
  - e. A. Renalis
4. Serabut saraf yang bertanggung jawab dalam fungsi saraf parasimpatis untuk organ rectum adalah :
  - a. N. vagus
  - b. N. Splancnicus thoracis
  - c. N. Splancnicus lumbalis
  - d. N. Splancnicus pelvini
  - e. N. Hipoglossus
5. Pancreas mendapat vaskularisasi dari cabang arteri lienalis adalah :
  - a. Rr. pancreaticus
  - b. pancreaticoduodenalis superior
  - c. pancreaticoduodenalis inferior
  - d. gastroduodenalis
  - e. Mesenterica superior

### **3. Umpan Balik**

Jika mahasiswa telah mempelajari bab ini, kemudian mencoba menjawab latihan soal, maka jika terdapat kesulitan terkait kasus maupun soal yang berhubungan dapat melakukan kajian ulang terkait materi ini.

### **DAFTAR PUSTAKA**

Drake, RL, Vogl, W and Mitchel, AWM, 2018. *Gray's Anatomy for Students*. Elsevier Churchill Livingstone, Philadelphia.

Paulsen F & Waschke J, 2011. *Sobotta Atlas of Human Anatomy*, Ed 15<sup>th</sup>, Elsevier Urban & Fischer, Munich

Schunke M, Schulte E, Schumacher U, 2013. *Prometheus Atlas Anatomi Manusia, organ dalam*. Alih bahasa Agus WB dkk, EGC, Jakarta.

## **BAB 4**

# **HISTOLOGI SISTEM PENCERNAAN**

### **A. Pendahuluan**

#### **1. Deskripsi Singkat Isi**

Dalam materi ini akan dibahas secara mendalam sistem pencernaan ditinjau secara histologi. Dimulai dari penyajian histofisiologi secara umum sistem pencernaan, dan dilanjutkan pemaparan secara mendalam histologi traktus digestivus, dan organ asesoris. Untuk mengevaluasi pemahaman pembaca tentang materi yang disajikan maka dicantumkan soal formatif dan umpan balik aktifitas belajar.

#### **2. Relevansi**

Topik materi yang relevan dari materi histologi sistem pencernaan adalah histofisiologi sistem pencernaan, traktus digestivus dan glandula digestoria

#### **3. Capaian Pembelajaran Materi**

Pembaca diharapkan dapat memahami dan menjelaskan tentang histofisiologi sistem pencernaan, traktus digestivus dan glandula digestoria

## **B. Penyajian**

### **1. Histofisiologi Sistem Pencernaan**

Sistem pencernaan terdiri atas :

- a. Saluran pencernaan atau traktus gastrointestinalis di mulai dari cavum oris sampai anus
- b. Organ asesoris berupa gigi, lidah, kelenjar ludah, pankreas, hati dan kandung empedu

Fungsi sistem pencernaan adalah memproses makanan agar menjadi nutrien yang dapat diserap oleh sel mukosa usus. Nutrien ini selanjutnya diproses untuk sintesis senyawa bagi :

- Bahan pertumbuhan sel dan jaringan
- Bahan regenerasi sel dan jaringan
- Pembentukan hormon dan enzim

Sebelum makanan dapat diserap di mukosa usus, maka makanan harus :

1. Dipecah secara mekanis, sehingga menjadi partikel yang lebih kecil
2. Dipecah secara kimiawi dengan bantuan enzim sehingga menjadi molekul yang dapat diserap oleh sel mukosa usus, misalnya :
  - Molekul polisakarida dirubah menjadi monosakarida
  - Molekul lemak dirubah menjadi asam lemak dan monogliserida
  - Molekul protein dirubah menjadi asam amino.

Supaya sistem pencernaan dapat melaksanakan tugas tersebut di atas, maka secara struktural sistem pencernaan harus memiliki kelengkapan sebagai berikut:

1. Tugas pencernaan secara mekanik, yang berupa
  - a. komponen yang keras, misalnya gigi
  - b. komponen yang motorik, misalnya stratum muskulare
2. Tugas pencernaan secara kimiawi, yang berupa sel atau kelenjar yang menghasilkan enzim atau hormon sehingga sistem pencernaan dapat memecah molekul nutrien menjadi molekul yang lebih kecil secara kimiawi (Gartner LP, 2017; Mescher Anthony L. 2018)

## 2. Tractus Digestivus

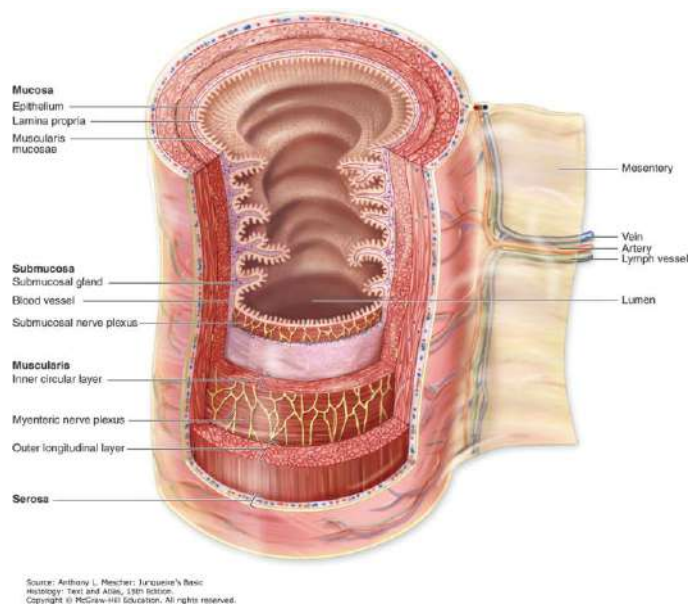
Saluran pencernaan ini memanjang dari mulut sampai anus (dubur). Kecuali rongga mulut, pada prinsipnya tabung mempunyai dinding dengan pola struktur umum yang sama.. Dari arah lumen ke luar, lapisan penyusun dindingnya adalah: (Mescher Anthony L, 2018)

Tunica mucosa, dilengkapi dengan :

- Epithelium
- Lamina propria
- Lamina muscularis mucosae
- Tela submucosa
- Tunica muscularis, tersusun oleh :
  - Stratum circulare : tersusun melingkar dan terletak di lapisan dalam

- stratum longitudinale : tersusun membujur sesuai aksis organ dan terletak di lapisan luar
- tunica serosa atau berupa tunica adventitia disusun oleh jaringan ikat fibrosa

Pola umum ini mengalami variasi, sesuai dengan peranan tractus digestivus.



Gambar 4.1. Lapisan Utama dan Organisasi Traktus Digestif (McKinley M, O'Loughlin VD. Human Anatomy, 2nd ed. New York, NY: McGraw-Hill; 2008).

### 3. Cavitas Oris

1. **Labium.** Bibir tersusun oleh lapisan berikut yaitu:

- a. pars cutanea; serupa kulit merupakan lapisan luar berupa epithelium squamosum stratificatum cornificatum dengan glandula sudorifera dan glandula sebacea
- b. pars intermedia merupakan lapisan transisi



- c. pars rubra; berwarna merah karena hal berikut:
- b. memiliki banyak kapiler darah yang berwarna merah
- c. papila corii tinggi, sehingga kapiler darah terletak dekat permukaan mukosa
- d. sel lapisan mukosa mengandung eleidin, sehingga menyebabkan tunica
- e. mucosa transparan
  
- b. pars mucosa dengan epithelium squamosum stratificatum noncornificatum.

2. **Lingua.** Lidah tersusun oleh :

- a. Membrana mucosa, seluas  $\frac{2}{3}$  bagian muka lidah, membrana mucosa melipat - lipat, terdiri atas epithelium dan lamina propria yang dikenal sebagai papilla lingualis. Sesuai bentuknya dikenal :
  - papilla filiformis, banyak ditemukan diseluruh permukaan lidah, berbentuk seperti jari tanpa indera pengecap, yang dilapisi oleh lapisan keratin.
  - papilla fungiformis, serupa jamur payung, dengan indera pengecap.
  - papilla vallata, sangat besar dengan permukaan rata yang menyembul sebagai vallum papillae. Papilla dkitari sulcus papillae, yang terisi cairan sekret, sehingga zat kimia di dalamnya dapat dikecap oleh indera pengecap yang banyak dijumpai, menempati dinding lateral papilla.

- papilla foliata, berpadatan sepanjang pinggir lateral belakang lidah. Papilla berbentuk daun, terdiri atas folium papillae dan sulcus papillae. Memiliki banyak indera pengecap.
- b. Gemma gustatoria adalah indera pengecap, berbentuk kuntum pada papillae lingualis tertentu. Susunan gemma gustatoria, ialah :
  - porus gustatorius di bagian puncak, yang memungkinkan cairan di sekitar gemma mencapai sel indera.
  - epitheliocytus sensorius, sel indera ini dilengkapi dengan ujung saraf pengecap dan microvillus.
  - epitheliocytus sustentans / sel penunjang.
  - epitheliocytus basalis.

Kalau membrana mucosa di permukaan atas lidah bersifat kasar karena memiliki papillae lingualis, maka membrana mucosa di permukaan bawah lidah bersifat licin.
- c. Tunica muscularis. Otot lidah bersifat seran lintang, menempati lidah antara mucosa bawah dan atas.

### 3. Dens atau gigi

Makroskopis gigi terdiri atas corona dentis (mahkota), radix dentis (akar gigi), dan cervix dentis (leher gigi).

- **Odontogenesis** (Perkembangan Gigi)

Gigi berasal dari 2 jenis jaringan embrional :

- ectoderma: membentuk organum enamelum yang akan mensekresi enamelum.

- mesoderma: membentuk bagian lain gigi dan struktur penunjang gigi termasuk jaringan ikat pulpa dentis dan dentinum. Mesoderma yang mengitari papilla dentalis (yang akan menjadi pulpa) membentuk cementum.

Dikenal 3 tahap/status perkembangan :

a. **Status gemmalis** atau tahap kuntum.

Epitel rongga mulut embrio berusia minggu IV (in utero) atau ukuran panjang 11 mm, tersusun oleh:

- lamina superficialis : sel-sel pipih.
- lamina basalis : sel-sel lebih tinggi.
- membrana basalis.

Karena sel lamina basalis membiak lebih cepat terjadilah peninggian memanjang pada rahang : lamina dentalis (asal dari ectoderma). Pada lamina ini terjadi 10 buah penonjolan sebagai kuntum gigi : Gemma dentalia.

b. **Status cappalis** atau tahap topi.

Pada puncak kuntum gigi terjadi lekukan. Kuntum berbentuk seperti topi :

- Epithelium enamelum externum : di bagian luar, yang konveks : sel selapis rendah.
- Epithelium enamelum internum : di bagian konkaf : sel selapis tinggi.
- Diantara kedua-dua epitel ada sel-sel seperti bintang, membentuk reticulum stellatum atau pulpa enameli dengan bahan mukoid, kaya albumin antara sel.

- Jaringan mesoderma ke permukaan membentuk papilla dentalis. Sel permukaan papilla ini membesar menjadi **dentinoblastus** atau **odontoblastus**. Puncak papilla dentalis menjadi *organum enamelum*.

Bagian luar organum ini dan papilla dentalis dikitari jaringan mesoderma lebih padat disebut *sacculus dentalis*. Terjadilah bibit gigi : *germen dentis* yang berupa primordial gigi, papilla dentalis dan *sacculus dentalis*.

c. **Status campanalis** atau tahap lonceng gereja.

Lekukan di puncak bibit gigi makin mendalam dan dinding-dinding berkembang, bentuk topi menjadi bentuk lonceng.

- Epithelium enamelum internum : sel-sel menjadi kolumnar, enameloblastus, yang mampu membentuk bahan enamelum, berupa prisma enameli.
- Stratum intermedium (antara kedua jenis epitel) dan reticulum stellatum mutlak diperlukan pada pembentukan enamelum. Reticulum stellatum kelak kehilangan cairan antara sel, mengeriput sebelum enamelum terbentuk.
- Epithelium enamelum externum: sel-sel pipih menjadi kuboid. Permukaan epitel melipat-lipat, di antara lipatan masuklah mesenchyma yang membawa kapiler darah untuk nutrisi. Kelak enamelum kehilangan kapiler ini.

Sebelum pembentukan enamelum, dentinoblastus membentuk dentinum, sedangkan jaringan mesenchyma lain dalam papilla dentalis membentuk pulpa primaria (Bloom And Fawcett , 1998; Mescher Anthony L, 2018).

#### 4. Struktur Gigi Dewasa

Substansi gigi ada 2 macam:

- keras : dentin, enamel, dan cementum.
- lunak : pulpa dentis.

**Dentinum**, terbentuk oleh dentinoblastus pada usia embrio 5-6 bulan in utero. Sel ini membentuk lanjutan-lanjutan panjang fibrillum dentalis (dulu serabut Tomes), yang mencapai junctio dentino-enameli (batas dentinum dan enamel). Lanjutan ini menempati daerah jernih, tanpa garam mineral, yang dinamakan **predentinum**, yang makin meluas disertai pengapuran pada dentinum. Serabut Tomes sekarang terkurung oleh dentinum keras dalam pipa - pipa, dinamakan tubulus dentinalis . Percabangan tubulus disebut **tubculus dentinalis**, saling berhubungan; ujung tubulus dapat masuk enamel. Bagian dentinum yang melapisi tubulus sering dinamakan selubung NEUMANN.

Susunan kimiawi dentinum:

- senyawa organik (30%) : serabut kolagen, serabut Tomes, substansi perekat.
- senyawa anorganik (70%): Ca-hidroksiapatit.

Dentinum peka terhadap rangsang rabaan, suhu dan kimia, secara tidak merata dan individual. Diduga rangsang menjalar melalui serabut Tomes, aliran limfa dalam gigi dan sistem saraf.

**Enamelum** terbentuk sesudah dentinum oleh ameloblastus (ameloblastus), sel ini juga membentuk lanjutan langsing yaitu **fibrilli**

**enameli** (prosesus Tomes). Pengapuran mulai di dekat dentinum. Fibrilli enameli berubah menjadi **prisma enameli**. Pembentukan enamelum berlangsung sampai gigi eruptio; kemudian di puncak gigi yang telah menerobos, tertinggal sisa enamelum berupa **cuticula enameli** (dulu disebut selaput NASMYTH).

Susunan kimiawi enamelum :

- Senyawa anorganik (98%); terkeras dalam tubuh berisi Ca-hidroksiapatit.
- Senyawa organik: keratinum.

**Cementum**, terdiri atas 2 bagian pokok :

- Cementum noncellulare: merata di bagian dalam radix dentis, jernih.
- Cementum cellulare : di bagian 1/3 bagian puncak radix dentis.

Cementum dibentuk mesodermal oleh sel mirip dentinoblastus: cementoblastus yang akan menjadi cementocytus, yang kelak sesudah pengerasan, terjebak dalam lacuna seperti sel tulang.

Fungsi : Terutama mekanis, tempat melekat alat - alat penggantung gigi.

Susunan kimiawi : Serupa dentinum atau tulang (juga ada fibrae perforantes).

**Pulpa dentis** : Jaringan ikat dengan unsur serabut, fibroblastus, histiocytus, dan sel pengembara. Pulpa mengisi :

- Cavum coronale dentis di corona.

- Canalis radialis dentis yang mempunyai lobang pada apex radialis dentis sebagai foramen apicale dentis, dilalui oleh:
- Pembuluh darah dan limfa : berakhir pada dentinoblastus.
- Saraf : berakhir di plexus subdentinoblastus.
- Sel pulpa dentis dinamakan : **pulpocytus.**

**Ginggiva** : Bagian lunak ini terdiri atas :

- pars libera: bagian bebas.
- pars fixa : bagian melekat.

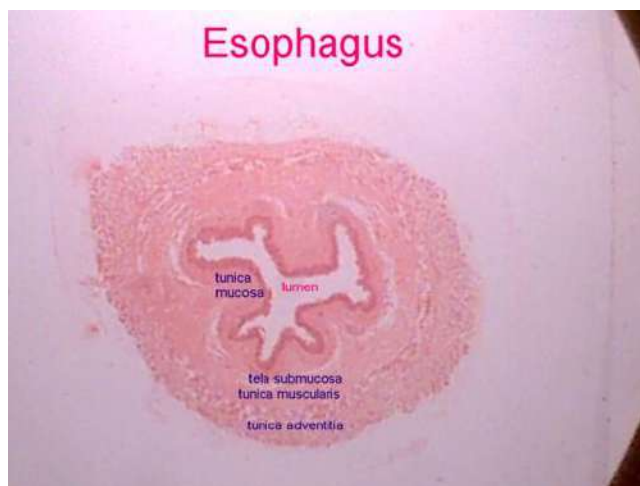Tunica mucosa dilengkapi dengan epithelium stratificatum squamosum. Lamina propria berisi jaringan ikat yang memiliki banyak papillae. Tunica mucosa melekat erat pada periosteum rahang. Epithelium dengan bersama kutikula (menyerupai membrana basalis tebal) melekat pada enamelum. Sel - sel epitel melekat pada kutikula melalui hemidesmosom.

**Membrana periodontalis**, merupakan periosteum milik alveolus dentis. Jaringan ikat kolagen padat ini, mengirimkan fibrae perforantes ke dalam cementum. Serabut kolagen di sini selalu diperbaharui (Bloom And Fawcett , 1998; Gartner, Leslie P. 2017; Mescher Anthony L. 2018).

## 5. Oesophagus atau Esophagus

Merupakan tabung muskuler yang berfungsi untuk transportasi makanan dari mulut ke lambung. Dinding esophagus terdiri dari 4 lapisan yaitu:

- *Tunica mucosa*: dilapisi oleh epithelium stratificatum squamosum noncornificatum, pada lapisan lamina propria di oesophagus bagian distal terdapat glandula cardiaca oesophagei, dengan portio terminalis berbentuk tubulus.
- *Tela submucosa*, dengan glandula oesophagea propria bersifat glandula mucosa, portio terminalis berbentuk tubuloalveolus.
- *Tunica muscularis* : di bagian proximal diisi oleh otot seran lintang, pada bagian distal mengandung otot polos dan di bagian tengah berisi campuran otot seran lintang dan otot polos.
- *Tunica adventitia* berisi jaringan ikat longgar.



Gambar 4.2. Struktur Histologis Esofagus

(Bloom And Fawcett , 1998; Ross, Micheal H And Wojciech Pawlina. 2016; Gartner, Leslie P. 2017; Mescher Anthony L. 2018)

## 6. Ventriculus atau Gaster

Terdiri dari tiga bagian, yaitu: cardia, corpus, dan fundus.



- *Tunica mucosa*: dilapisi epithelium simplex columnare, banyak mengandung lekukan yang disebut foveolae gastricae sebagai tempat muara glandulae gastricae.
  - *Tela submucosa* : jaringan ikat longgar dengan pembuluh darah dan limfa.
  - *Tunica muscularis*, berkas otot berjalan spiral ; lapisan luar membujur, lapisan tengah serong dan lapisan dalam melingkar.
  - *Tunica serosa*, jaringan longgar dilapisi mesothelium.
- a. **Cardia**, Lamina propria mengandung glandula cardiaca, mirip dengan glandula cardiaca oesophagei.
  - b. **Corpus dan fundus**, Lamina propria penuh dihuni oleh glandula gastrica (propria), tubuloramosa, bermuara di dasar foveola gastrica.

Kelenjar mempunyai 3 bagian :

1. mucocytus :
  - Pada isthmus, kolumnar, selapis.
  - Pada cervix : bentuk tidak teratur, nucleus di dasar sel.
2. exocrinocytus principalis, di bagian corpus dan fundus dengan :
  - granula zymogeni berisi pepsinogen.
  - reticulum endoplasmicum granulosum banyak, sel menjadi basofil.
  - pada manusia menghasilkan pepsin dan lipasa.
3. exocrinocytus parietalis, terutama di isthmus dan cervix.
  - bentuk: bulat atau piramidal, terdesak ke arah dasar.
  - cytoplasma eosinofil, tanpa butir zymogen, mitochondria banyak.

- fungsi : menghasilkan HCL, pada manusia menghasilkan “faktor intristik” yang berguna untuk absorpsi vitamin B12.

Pada pemeriksaan radioautography menunjukkan bahwa sel parietal merupakan tempat produksi faktor intrinsik. Faktor ini berikatan dengan vitamin B12 supaya vitamin B12 dapat dimasukkan ke dalam sel mukosa usus secara pinositosis. Dengan demikian kekurangan faktor intrinsik dapat menyebabkan defisiensi vitamin B12 sehingga dapat menyebabkan anemia pernisiiosa.

4. endocrinocytus gastrointestinalis, dulu terkenal sebagai argentaffinocytus atau argyphilocytus. Sekarang disebut seperti tersebut di atas karena jenis sel ini juga dijumpai di bagian lain intestinum. Jumlah sedikit, di fundus terdapat antara exocrinocytus principalis, terdesak ke dasar. Sel menghasilkan 5 hidroksitriptamin yang belum jelas fungsinya.

#### c. Pylorus:

Lamina propria mengandung glandula pylorica dengan struktur serupa glandula cardiaca, hanya lebih panjang, berkelok-kelok, bermuara pada dasar foveola gastrica yang dalam.

(Bloom And Fawcett , 1998; Ross, Micheal H And Wojciech Pawlina. 2016; Gartner, Leslie P. 2017; Mescher Anthony L. 2018)

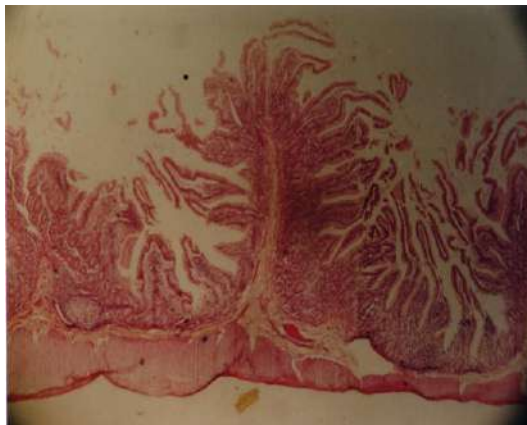
### 7. *Intestinum Tenue*

Bagian ini tersusun oleh duodenum, jejunum, dan ileum, dengan pola struktur yang hampir serupa. Berikut lapisan dinding dari intestinum tenue:

- *Tunica mucosa* : pada berbagai tempat, bersama dengan tela submucosa, membentuk *plicae circulares*.

Tersusun atas lapisan berikut:

1. Epithelium, tersusun oleh berbagai jenis sel :
  - a. Epitheliocytus columnaris, tepi permukaan dilengkapi dengan limbus striatus yang mengandung enzim disacharidasa. Dengan em, limbus striatus tampak sebagai villi kecil disebut *microvilli plicae circularis* (plica kerkringi; *valvula conniventes*) menghasilkan luas permukaan mucosa usus  $\pm 3x$  lipat. Pada plica ini tumbuh villi intestinalis, merupakan tonjolan mucosa yang diikuti tunica propria, yang dapat meningkatkan luas permukaan mucosa usus  $\pm 10x$  lipat. Sedang pada permukaan sel mucosa, terdapat microvilli yang dapat meningkatkan luas permukaan mucosa usus  $\pm 20 x$  lipat. Dengan demikian, adanya ketiga bangunan tersebut diatas, luas permukaan mucosa ditingkatkan  $\pm 600 x$  lipat.



Gambar 4.3. Struktur Villi Intestinalis dan Plicae circularis (plica Kerkringi; *valvula conniventes*)

- b. Epitheliocytus caliciformis: pada duodenum jarang, makin ke distal makin banyak. Sel ini menghasilkan mucin, suatu glikoprotein untuk membasahi permukaan intestinum, bereaksi pas positif. Sel tersebut berbentuk piala sehingga disebut sel piala (goblet cell).
  - c. Endocrinocytus gastrointestinalis atau argentaffinocytus, makin ke distal makin banyak, menghasilkan 5-hidroksitriptamin, yang mempengaruhi kegiatan otot polos usus.
  - d. Exocrinocytus cum granulis acidophilis, dulu dinamakan sel paneth : terletak di bagian basal crypta (glandula) intestinalis. Sel mengandung butir-butir asidofil; diduga penghasil enzim lisozim.
2. Lamina propria, jaringan ikat longgar dengan pembuluh darah, limfa, saraf dan otot polos. Lapisan otot pada duodenum terputus - putus oleh glandula duodenalis (Brunner) sedangkan di ileum oleh noduli lymphatici aggregati (plaques Peyeri).

Villus intestinalis: tonjolan dibentuk oleh epitel dan lamina propria. Diantara villi terdapat muara crypta (glandulae) intestinalis.

- *Tela submucosa*:
  - di duodenum, mengandung glandulae submucosalis (BRUNNER) yang:
    - berbentuk tubulo-ramosa dengan mucocytus.
    - bermuara pada glandulae (crypta) intestinalis.
    - mengandung pembuluh darah, limfa, anyaman saraf : plexus nervorum submucosa (MEISSNER) , noduli

lymphatici solitarii. Pada ileum terdapat noduli lymphatici aggregati (lempeng PEYER).

- *Tunica muscularis*, diantara kedua lapis otot ada plexus nervosum myentericum (AUERBACH). Tunica serosa, jaringan ikat longgar dilapisi oleh mesothelium.

(Bloom And Fawcett , 1998; Ross, Micheal H And Wojciech Pawlina. 2016; Gartner, Leslie P. 2017; Mescher Anthony L. 2018)

## 8. Intestinum Crassum

Tersusun atas lapisan berikut:

- *Tunica mucosa* : licin, tanpa plica, kecuali pada rectum, yang dinamakan column rectalis (MORGAGNI). Didapatkan pula ciri mikroskopis berikut:
  - epitheliocytus columnaris, villi intestinalis tidak ada lagi. Crypta (glandulae) intestinalis panjang, mengandung : - exocrinocytus caliciformis: banyak.
  - argentaffinocytus: sedikit.
  - lamina propria, banyak lymphocytus dan noduli lymphatici yang sering menembus lamina muscularis mucosae mencapai tela submucosa.

- Tunica muscularis, stratum longitudinale tersusun dalam 3 berkas membujur. Ada berkas mengelompok membentuk pita taenia coli di luar.

(Bloom And Fawcett , 1998; Ross, Micheal H And Wojciech Pawlina. 2016; Gartner, Leslie P. 2017; Mescher Anthony L. 2018)

### **9. Appendix Vermiformis:**

Sebagai tonjolan CAECUM dengan lumen sempit, ireguler, karena dindingnya penuh noduli lymphatici. Struktur dinding menyerupai intestinum crasum, hanya lebih pendek, tanpa taenia coli dan mengandung sedikit crypta intestinalis.

(Bloom And Fawcett , 1998; Ross, Micheal H And Wojciech Pawlina. 2016; Gartner, Leslie P. 2017; Mescher Anthony L. 2018)

### **10. Glandulae Digestoria**

Kelenjar pembantu pencernaan, menurut lokasi kelenjar, dapat dibagi menjadi dua kelompok besar:

1. kelenjar yang terdapat di dalam dinding saluran pencernaan.
2. kelenjar di luar saluran pencernaan yang berhubungan dengan saluran pencernaan melalui saluran kelenjar.

Kelenjar pencernaan yang berhubungan dengan saluran pencernaan dengan perantara ductus dikelompokkan menjadi empat, yaitu:

- a. Glandulae salivariae
- b. Pancreas

- c. Hepar
- d. Vesica fellea.

## 11. Glandulae Salivariae

Kelenjar ludah dikelompokkan menjadi 2 kelompok besar :

1. **Glandulae salivariae minores** terdapat di dalam dinding alat tambahan dalam rongga mulut. Termasuk ini yaitu glandulae labiales, glandulae buccales dan glandulae molares dan glandulae palatinae, glandulae linguales.

2. **Glandulae salivariae majores** :

Struktur umum adalah:

a. Capsula yang mempercabangkan septa yang membagi kelenjar menjadi lobuli. Kelenjar terdiri atas kesatuan morfologis dan fungsional : adenomerus, terdiri atas :

- portio terminalis : dilengkapi dengan mucocytus, atau/dan serocytus dan semiluna serosa.
- ductus intercalatus.
- ductus striatus: dalam lobulus saluran disebut *ductus intralobularis*. Pada waktu berjalan di dalam lobuli, saluran inenjadi *ductus intralobularis* untuk datang di antara lobi menjadi *ductus interlobularis* dan akhirnya meninggalkan kelenjar sebagai *ductus glandulae*.

b. **myoepitheliocytus** : sel kontraktile terdapat di dasar portio terminalis dan ductus intercalatus. Jenis:

- Glandula parotidea :

- portio terminalis: berbentuk acinoramosus, terdiri atas serocytus : sekret bersifat serous.
- Glandula submandibularis :
  - Portio terminalis: berbentuk tubuloacinus ramosus, terdiri atas campuran mucocytus dan serocytus. Serocytus terdesak oleh mucocytus, berkelompok berbentuk bulan sabit : semiluna serosa (demiluna gianuzzi)
- c. glandula sublingualis :
  - Portio terminalis: berbentuk tubuloacinus ramosus, terdiri atas mucocytus dan serocytus, semiluna serosa. Jumlah mucocytus lebih banyak daripada serocytus.

(Bloom And Fawcett , 1998; Ross, Micheal H And Wojciech Pawlina. 2016; Gartner, Leslie P. 2017; Mescher Anthony L. 2018).

## 12. Pancreas

Kelenjar yang terbungkus capsula ini terdiri atas 2 bagian pokok:

### 1. *pars exocrine*

- Struktur hampir menyerupai glandula parotidea.
- Tersusun oleh acinus yang terdiri atas serocytus, disebut *acinocytus*. Bagian apeks sel berisi granulum zymogeni.
- Ductus intercalatus mencapai pusat acinus dan di sini sel-sel ductus ini menjadi *epitheliocytus centroacinosus*.
- Epitel ini membatasi rongga di pusat acinus, yang kelak melanjutkan diri sebagai rongga ductus intercalatus, ductus intralobularis dan ductus interlobularis.



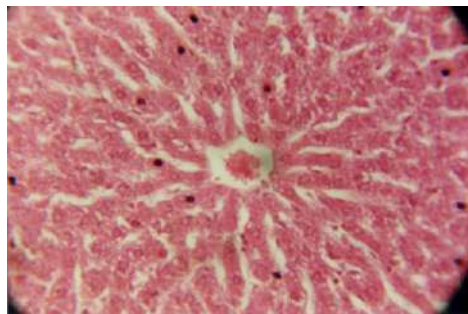
- Pada manusia sekret mengandung trypsinogen, chymotrypsinogen, carboxypeptidase, ribonuclease, deoxyribonuclease, lipase dan amylase.

2. *pars endocrina* (dibicarakan pada sistem endokrin).

### 13. H e p a r

Hepar tersusun oleh satuan, disebut lobulus hepaticus dengan sifat – sifat :

- Bentuk: prisma polygonal.
- Mengandung **hepatocytus** yang tersusun seperti lempeng radial; lempeng - lempeng menuju ke pusat lobulus yang ditempati *vena centralis*. Lempeng - lempeng saling beranastomosis semuanya. Di antara lempeng ada vasa sinusoida:
- Dinding : dilapisi endothelium fenestratum selapis. Antara endotheliocytus juga terdapat celah - celah.
- Endotheliocytus dipisahkan dari dinding hepatocytus oleh celah : **spatium perisinusoideum (disse)** . Semua rongga berisi darah. Baik endotheliocytus maupun sinusoid mengandung sel makrofag, terkenal dengan nama reticulo endotheliocytus stellatus.



Gambar 4.4. Struktur Histologi Vena Centralis dan Hepatocytus

- **canaliculus bilifer** terdapat antara sel hepar, dibatasi oleh membran sel hepar dan menuju ke ductus interlobularis bilifer.
- **canalis portalis**. ini merupakan daerah pada sudut lobulus hepaticus. Daerah ini mengandung bangunan tritunggal (*trias hepatica*) terdiri atas :
  1. Arteria interlobularis: cabang arteria hepatica.
  2. Vena interlobularis: cabang vena portae hepatis.
  3. Ductus interlobularis bilifer yang mengumpulkan empedu dari ductus bilifer, yang menerimanya dan canaliculus bilifer.

Vasa lymphatica mengikuti semua bangunan tersebut.

Fungsi hati tempat berlangsungnya sintesis protein, sekresi empedu, penimbunan metabolit, detoksifikasi dan glikoneogenesis.

(Bloom And Fawcett , 1998; Gartner, Leslie P. and James L Hiatt. 2006; Ross, Micheal H And Wojciech Pawlina. 2016; Gartner, Leslie P. 2017; Mescher Anthony L. 2018)

#### 14. Vesica Biliaris (Vesica Fellea)

Struktur terdiri dari 3 lapisan yaitu:

- *Tunica mucosa* dilapisi epithelium columnare simplex; melipat - lipat pada keadaan kosong membentuk plicae tunicae mucosae.
- *Tunica muscularis* terdiri dari otot polos, terbungkus jaringan ikat tebal.

- *Tunica serosa* berisi jaringan ikat longgar dengan mesothelium, yang melanjutkan diri membungkus hepar.

Fungsinya menyimpan empedu (bilus) dan menyerap kembali air, sehingga cairan empedu menjadi lebih pekat. (Bloom And Fawcett , 1998; Ross, Micheal H And Wojciech Pawlina. 2016; Gartner, Leslie P. 2017; Mescher Anthony L. 2018).

### **C. Rangkuman**

1. Sistem pencernaan terdiri atas :
  - a. Saluran pencernaan atau traktus gastrointestinalis di mulai dari cavum oris sampai anus
  - b. Organ asesoris berupa gigi, lidah, kelenjar ludah, pankreas, hati dan kandung empedu
2. Saluran pencernaan pada prinsipnya tabung mempunyai dinding dengan pola struktur umum yang sama.. Dari arah lumen ke luar, lapisan penyusun dindingnya adalah:
  - Tunica mucosa, dilengkapi dengan :
  - Epithelium

- Lamina propria
- Lamina muscularis mucosae
- Tela submucosa
- Tunica muscularis, tersusun oleh :
  - Stratum circulare
  - Stratum longitudinale
- Tunica serosa atau berupa tunica adventitia

3. Kelenjar pencernaan yang berhubungan dengan saluran pencernaan dengan perantara ductus dikelompokkan menjadi empat, yaitu:

- a. Glandulae salivariae
- b. Pancreas
- c. Hepar
- d. Vesica fellea.

## **DAFTAR PUSTAKA**

- Bloom And Fawcett: Textbook Of Histology. CRC Press; 1 Edition. 1998
- Gartner, Leslie P. 2017. Textbook Of Histology, 4th Edition. Elsevier. Philadelphia.
- Gartner, Leslie P. and James L Hiatt. 2006. Color Textbook Of Histology 3rd Edition. W. B. Saunders; 10th edition
- Mescher Anthony L. 2018. Junqueira's Basic Histology: Text And Atlas, Fifteenth Edition. Mcgraw-Hill Education.
- Ross, Micheal H And Wojciech Pawlina. 2016. Histology: A Text And Atlas: With Correlated Cell And Molecular Biology Seventh Edition. J.B Lippincott Company.

## **D. Penutup**

### **TES FORMATIF**

#### **Skenario berikut untuk menjawab 3 soal berikut !**

Nita, wanita berusia 17 tahun datang berobat ke praktek dokter dengan keluhan nyeri pada daerah ulu hati. Berdasarkan hasil pemeriksaan dokter, Nita di diagnosa menderita maag akut.

1. Apakah ciri mikroskopis dari organ yang mengalami kelainan ?
  - a. memiliki struktur foveola gastrica
  - b. memiliki villi intestinal
  - c. memiliki struktur plica semisirkularis
  - d. memiliki kelenjar kitar dubur
  - e. memiliki gemma gustatoria
2. Apakah jenis sel penyebab dari sakitnya Nita ?
  - a. neck mucuos cell
  - b. argetaffin cell
  - c. peptic cell
  - d. parietal cell
  - e. neuroendocrine cell
3. Apakah yang disekreksikan oleh sel nomor 3 ?
  - a. Carboxypeptidasa
  - b Lipase
  - c. Amilase
  - d. Asam klorida
  - e. Insulin

**Skenario berikut untuk menjawab 2 soal berikut !**

Budi, laki-laki usia 10 tahun datang ke poliklinik umum dengan keluhan mengalami diare. Berdasarkan hasil pemeriksaan feses diketahui Budi menderita kecacingan. Cacing tersebut diketahui menyerang saluran cerna

4. Organ saluran cerna manakah yang bercirikan gambaran mikroskopis berupa dinding mukosa dilapisi oleh epitelium simplex columnare yang membentuk bangunan villi intestinalis ?
  - a. intestinum crissum
  - b. intestinum tenue
  - c. colon descendens
  - d. colon ascendens
  - e. rectum
5. Apakah ciri mikroskopis dari organ yang mengalami kelainan ?
  - a. memiliki struktur foveola gastrica
  - b. memiliki villi intestinal
  - c. memiliki canalis portalis
  - d. memiliki kelenjar kitar dubur
  - e. memiliki gemma gustatoria
6. Pada bagian manakah letak dari anyaman serabut saraf Plexus Auerbach pada organ tersebut terletak ?
  - a. mukosa
  - b. submukosa
  - c. lamina propria
  - d. muskularis mukosa
  - e. muskularis

7. Triad porta merupakan komponen fungsional penting dalam hati karena salah satu komponen pembentuknya berfungsi sebagai saluran yang mengumpulkan empedu dari canaliculus bilifer. Apakah komponen yang dimaksud ?
- vena interlobularis
  - arteri interlobularis
  - duktus interlobularis bilifer
  - vena sentralis
  - sel kuffer
8. Apakah ciri mikroskopis bagian eksokrin dari organ pancreas ?
- tersusun oleh acinus yang terdiri atas serocyt, disebut *acinocytus*
  - tersusun oleh acinus yang terdiri atas mucocity, disebut *acinocytus*
  - mengandung hepatocytus yang tersusun seperti lempeng radial membentuk pulau Langerhans
  - memiliki struktur semiluna Gianuzzi
  - membentuk insula pancreatica
9. Unit fungsional dari hati adalah sel hepatosit. Manakah dari pernyataan berikut yang menunjukkan ciri mikroskopis dari sel hepatosit ?
- tersusun seperti lempeng radial, jumlah nucleus 1-2 bentuk segitiga
  - tersusun seperti lempeng radial, jumlah nucleus 1-2 bentuk polihedral
  - merupakan bagian dari sistem pembuluh kapiler intra lobuler hati



- d. bentuk celah yang memisahkan endotheliocytus dengan dinding hepatocytus
  - e. Struktur yang terdapat pada pertemuan 3 lobuli yang berdekatan
10. Apakah ciri mikroskopis dari organ jejunum yang berfungsi untuk memperluas permukaan absorpsi ?
- a. memiliki struktur gastric pits
  - b. memiliki kelenjar Brunner
  - c. memiliki struktur plica Kerkringi
  - d. memiliki kelenjar kitar dubur
  - e. memiliki gemma gustatoria

### **KUNCI JAWABAN SOAL LATIHAN**

- 1. A**
- 2. D**
- 3. D**
- 4. B**
- 5. B**
- 6. E**
- 7. C**
- 8. A**
- 9. B**
- 10. A**

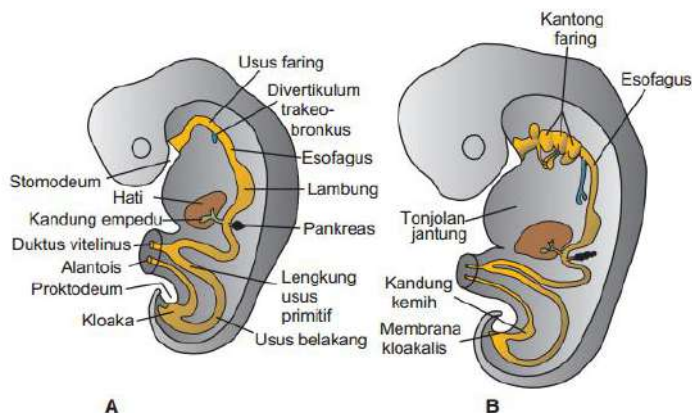
## BAB 5

# EMBRIOLOGI SALURAN CERNA

Saluran cerna primitif dibentuk oleh menyatunya bagian kantung kuning telur (yolk sac) dalam embrio selama pelipatan craniocaudal dan lateral. Dibagi menjadi usus depan, usus tengah, usus belakang.

Secara histologis, saluran pencernaan dewasa terdiri dari mukosa (lapisan epitel dan kelenjar, lamina propria, dan muscularis mukosa), submukosa, muscularis eksterna, dan adventitia atau serosa. Secara embriologis, lapisan epitel dan kelenjar mukosa berasal dari endoderm, sedangkan komponen lain berasal dari mesoderm visceral.

Pada awal perkembangan, epitel yang melapisi tabung usus berproliferasi dengan cepat dan menyempitkan lumen. Kemudian, proses rekanalisasi terjadi.



Gambar 5.1. Embrio Pada Masa Perkembangan Minggu Keempat (A) Dan Kelima (B) Memperlihatkan Pembentukan Saluran Cerna Dan Berbagai

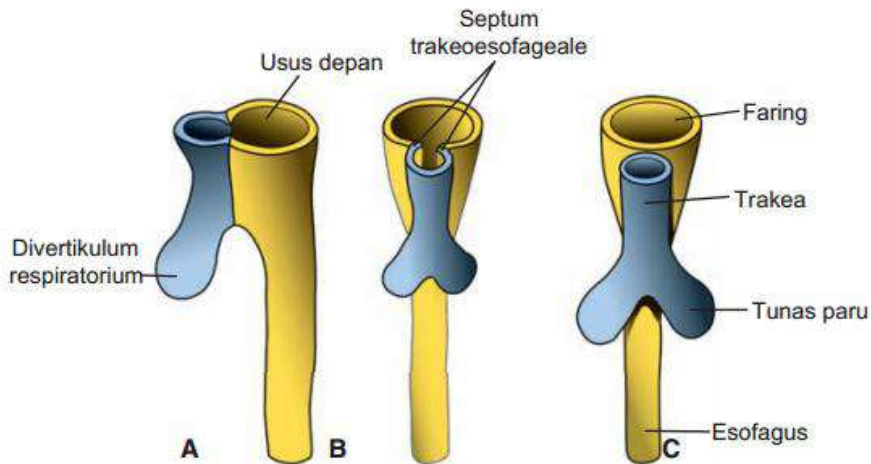
Turunannya Yang Berasal Dari Lapisan Germinativum Endoderm (Sadler, 2012)

## **A. Usus Depan**

### **1. Esofagus**

Ketika mudigah berusia  $\pm$  4 minggu, divertikulum respiratorium nampak di dinding ventral usus depan, di perbatasan dengan faring. Divertikulum ini berangsur-angsur terpisah dari bagian dorsal usus depan melalui septum esofagotrakealis. Dengan cara ini, usus depan terbagi menjadi primordium pernapasan (trakea) di bagian ventral dan esophagus di bagian dorsal, oleh lipatan tracheoesophageal, yang berfusi membentuk septum trakeo-esofagus.

Pada mulanya esophagus tersebut pendek, tetapi karena jantung dan paru-paru bergerak turun, bagian ini memanjang dengan cepat. Selama perkembangan, lapisan endodermal esofagus berkembang biak dengan cepat dan melenyapkan lumen; kemudian, rekanalisasi terjadi. Lapisan otot dibentuk oleh mesenkim sekitarnya, bercorak serat lintang pada 2/3 bagian atas dan dipersarafi oleh nervus vagus; lapisan otot di bagian 1/3 bawah adalah otot polos dan dipersarafi oleh pleksus splangnikus.



Gambar 5.2. Tahapan Perkembangan Divertikulum Respiratorium Dan Esophagus Melalui Pembentukan Sekat Pada Usus Depan. (A) Perkembangan Akhir Minggu Ketiga (Tampak Lateral). (B) Dan (C) Perkembangan Selama Minggu Keempat (Tampak Ventral) (Sadler, 2012).

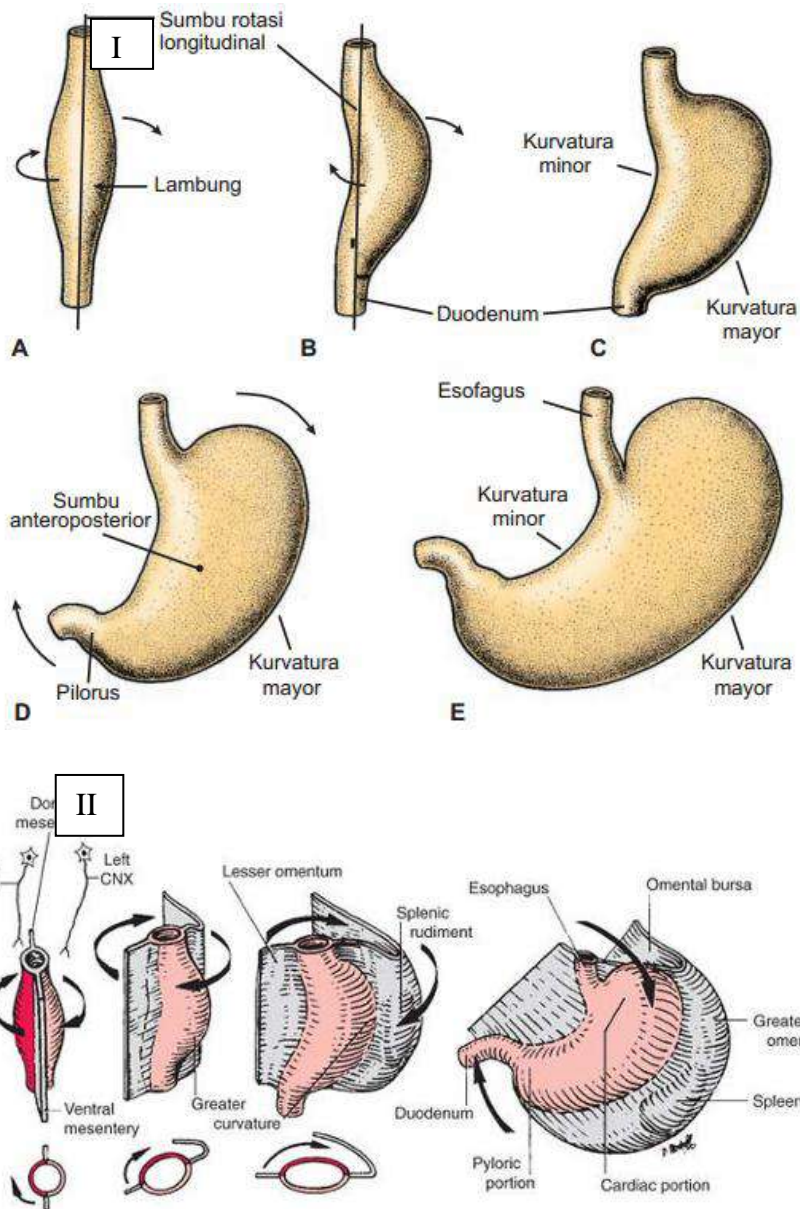
Epitel skuamosa berlapis, kelenjar mukosa, dan kelenjar submukosa esofagus definitif berasal dari endoderm. Lamina propria, muscularis mukosa, submukosa, otot rangka dan otot polos muscularis externa, dan adventisia dari esofagus definitif berasal dari mesoderm visceral.

## 2. Lambung

Lambung tampak sebagai suatu pelebaran usus depan berbentuk fusiformis pada perkembangan minggu keempat. Pada minggu-minggu berikutnya, bentuk dan kedudukannya banyak berubah akibat perbedaan kecepatan pertumbuhan pada berbagai bagian dindingnya, dan perubahan kedudukan alat-alat disekitarnya. Perubahan kedudukan lambung dijelaskan sebagai berikut lambung berputar mengelilingi sebuah sumbu panjang dan sumbu anteroposterior. Pada sumbu

panjang, lambung melakukan putaran 90° searah dengan jarum jam, sehingga sisi kirinya menghadap ke depan dan sisi kanan menghadap ke belakang. Oleh karena itu, menyebabkan pertukaran persarafan nervus vagus yaitu nervus vagus kiri yang pada awalnya mempersarafi sisi kiri lambung, sekarang mempersarafi dinding depan; demikian pula nervus vagus kanan mempersarafi dinding belakang. Selama perputaran ini, bagian dinding lambung yang aslinya di bagian belakang, tumbuh lebih cepat daripada bagian depan dan hal ini menghasilkan pembentukan kurvatura major dan minor.

Ujung sefalik dan kaudal lambung pada mulanya terletak di garis tengah, tetapi pada pertumbuhan selanjutnya lambung berputar mengelilingi sumbu anteroposterior, sehingga bagian kaudal atau bagian pylorus bergerak ke kanan dan ke atas, dan bagian sefalik atau kardia ke kiri dan sedikit ke bawah. Dengan demikian, lambung mencapai kedudukannya yang terakhir, dan sumbu panjangnya berjalan dari kiri atas ke kanan bawah



Gambar 5.3. Rotasi lambung di sepanjang sumbu longitudinalnya, dilihat dari anterior (A-C). Rotasi Lambung mengelilingi sumbu anteroposterior (D dan E). Cermati perubahan posisi pilorus dan kardia. **II.** Diagram yang menggambarkan perkembangan dan rotasi lambung 90° dari minggu ke 4 sampai minggu ke 6. CNX = saraf kranial X. (Sadler, 2012; Dudek, 2010).

Secara embriologis, sel-sel mukosa permukaan yang melapisi lambung, mucous neck cells (sel-sel mukosa leher), sel-sel parietal, chief cells, dan sel-sel enteroendokrin bagian dari kelenjar lambung dari lambung definitif berasal dari endoderm. Lamina propria; muscularis mucosae; submucosa; lapisan longitudinal luar, middle circular, dan inner oblique layers otot polos dari muskularis eksterna; dan tunika serosa lambung definitif berasal dari visceral mesoderm.

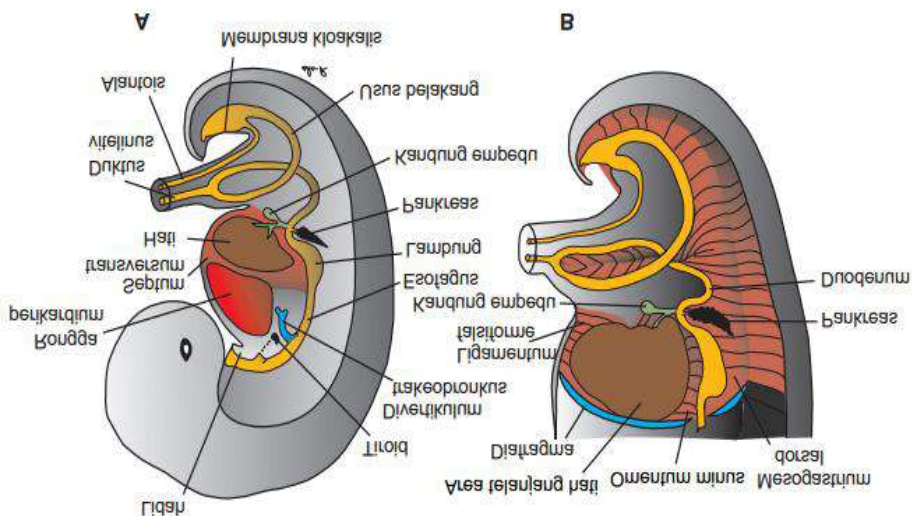
### **3. Duodenum**

Bagian saluran usus ini dibentuk dari bagian akhir usus depan dan bagian sefalik usus tengah. Titik pertemuan kedua bagian ini terletak tepat di sebelah distal pangkal tunas hati. Ketika lambung berputar, duodenum mengambil bentuk lengkung seperti huruf C dan memutar ke kanan. Perputaran ini, bersama-sama dengan tumbuhnya kaput pancreas, menyebabkan duodenum membelok dari posisi tengahnya yang semula ke arah sisi kiri rongga abdomen. Duodenum dan kaput pancreas ditekan ke dinding dorsal badan, dan permukaan kanan mesoduodenum dorsal menyatu dengan peritoneum yang ada di dekatnya. Kedua lapisan tersebut selanjutnya menghilang, dan duodenum serta kaput pancreas menjadi terfiksasi di posisi retroperitoneal. Mesoduodenum dorsal menghilang sama sekali kecuali di daerah pylorus lambung, dimana sebagian kecil duodenum tetap intraperitoneal. Selama bulan kedua, lumen duodenum tersumbat oleh proliferasi sel di dindingnya. Akan tetapi, lumen ini mengalami rekanalisasi segera sesudahnya.

### **4. Hati dan kandung empedu**

Primordium hati tampak pada pertengahan minggu ke-3 sebagai pertumbuhan epitel endoderm pada ujung distal depan. Pertumbuhan ini dikenal sebagai divertikulum hepatis, terbentuk dari sel-sel yang berproliferasi dengan cepat dan menembus septum transversum, yaitu lempeng mesoderm antara rongga pericardium dan tangkai kantung kuning telur. Sementara sel hati terus menembus septum transversum, hubungan antara divertikulum hepatic dan usus depan menyempit, sehingga membentuk saluran empedu. Sebuah tonjolan kecil ke arah ventral terbentuk dari saluran empedu ini, dan pertumbuhan ini menghasilkan kantung empedu dan duktus sistikus. Pada perkembangan selanjutnya, epitel korda hati saling berbelit dengan vena vitellina dan vena umbilikal membentuk sinusoid-sinusoid hati. Korda hati berdiferensiasi menjadi parenkim dan membentuk jaringan yang melapisi duktus biliaris. Sel-sel hemopoetik, sel Kupffer, dan sel-sel jaringan peyambung berasal dari mesoderm septum transversum.

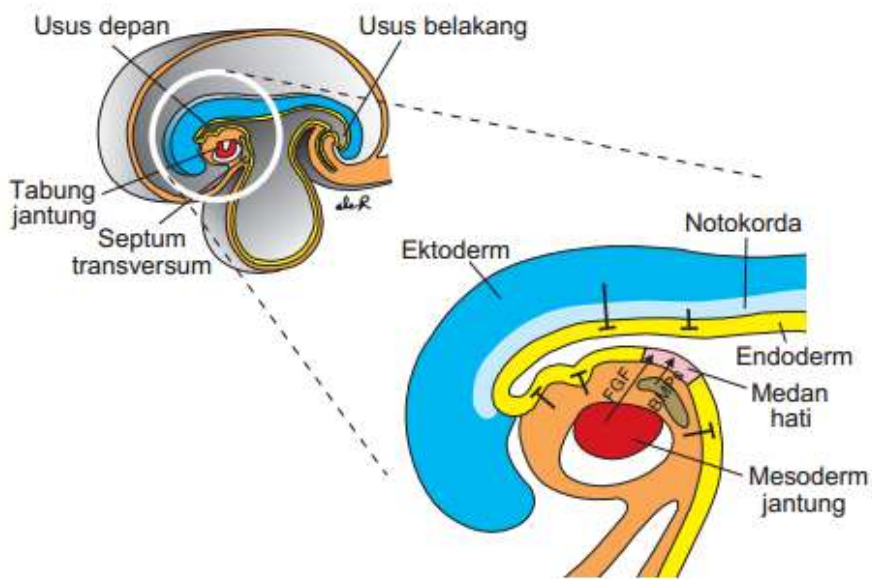




Gambar 5.4. (A). Embrio berukuran 9 mm (usia sekitar 36 hari). Hati meluas ke kaudal ke dalam rongga abdomen. Cermati pematatan mesenkim di area antara hati dan rongga pericardium, menandakan pembentukan diafragma dari bagian septum transversum. (B) Embrio yang sedikit lebih tua umurnya. Cermati ligamentum falsiforme yang membentang di antara hati dan dinding abdomen anterior dan omentum minus yang membentang diantara hati dan usus depan (lambung dan duodenum). Keseluruhan hati dikelilingi oleh peritoneum kecuali di area yang berkontak dengan diafragma, ini adalah area dari hati (Sadler, 2012).

Lapisan germinativum endoderm usus depan seluruhnya memiliki potensi untuk mengekspresikan gen spesifik-hati dan berdiferensiasi menjadi jaringan hati. Tetapi ada mekanisme regulasi molekuler dalam proses tersebut. Ekspresi ini dihambat oleh faktor-faktor yang diproduksi oleh jaringan di sekitarnya yaitu ektoderm, mesoderm dan terutama notokorda (Gambar 5.). Kerja inhibitor ini dihambat oleh fibroblast growth factor (FGF2) yang disekresikan oleh mesoderm jantung dan sel endotel pembentuk-pembuluh darah yang berdekatan dengan tabung usus di tempat tonjolan tunas hati. Faktor

lainnya yang berperan menstimulasi adalah bone morphogenetic protein (BMP) yang disekresikan oleh septum transversum. Keberadaan BMP akan meningkatkan kompetensi endoderm bakal hati untuk berespons terhadap FGF2. Selanjutnya sel-sel di area medan hati berdiferensiasi membentuk hepatosit dan turunan sel empedu, proses juga diatur oleh *hepatocyte nuclear* transcription factor (HNF3 dan 4)



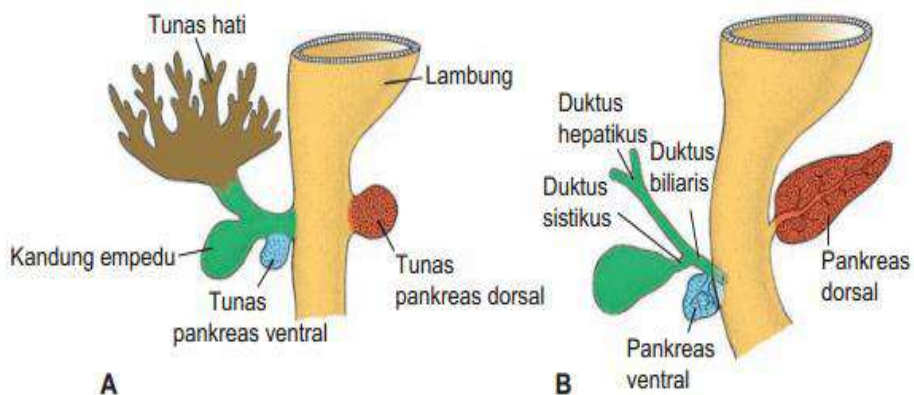
Gambar 5.5. Induksi perkembangan hati. Endoderm usus berpotensi membentuk jaringan hati, adanya kerja inhibitor yang dihasilkan oleh ectoderm, mesoderm jantung dan notokorda di sekitarnya. Stimulasi pembentukan hepar dicapai oleh sekresi BMP dan FGF2 sehingga sel-sel endoderm di area medan hati dapat berdiferensiasi untuk memulai perkembangan hati (Sadler, 2012).

## 5. Pankreas

Dibentuk oleh dua tunas yang berasal dari lapisan endoderm duodenum. Tunas pankreas dorsal terletak di dalam mesenterium dorsal; tunas pankreas ventral terletak di dekat duktus koledokus.

Tunas ventral membentuk prosesus uncinatus dan bagian bawah kaput pankreas. Bagian kelenjar lainnya berasal dari tunas dorsal. Duktus pankreatikus mayor terbentuk dari bagian distal saluran pankreas dorsal dan seluruh saluran pankreas ventral. Bagian proksimal saluran pankreas dorsal menutup atau tetap dipertahankan sebagai saluran kecil, yaitu duktus pankreatikus asesorius (santorini).

Sel asinar, islet cells (sel-sel pulau), dan epitelium kolumnar atau epitelium kuboid sederhana yang melapisi saluran pankreas definitif berasal dari endoderm. Jaringan ikat disekitarnya dan komponen-komponen vaskular dari pankreas definitif berasal dari mesoderm visceral.



Gambar 5.6. Tahapan perkembangan pancreas. (A). 30 hari (sekitar 5 mm). (B). 35 hari (sekitar 7 mm). Pada mulanya tunas pancreas ventral terletak dekat dengan tunas hati lalu kemudian bergerak ke posterior mengelilingi duodenum menuju tunas pancreas dorsal (Sadler, 2012).

Proses regulasi molekuler pembentukan dan perkembangan pancreas melibatkan Fibroblast growth factor 2 (FGF2) dan aktivin (anggota famili TGF-( $\beta$ ) yang diproduksi oleh notokorda dan endotel aorta dorsalis. Kedua faktor pertumbuhan ini akan menekan ekspresi

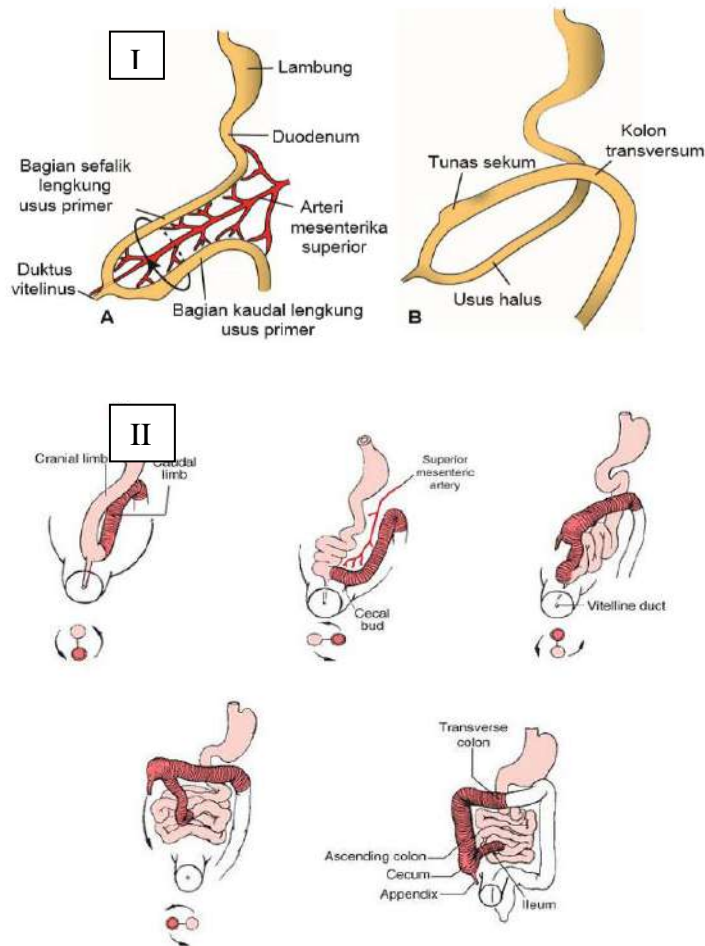
SHH di endoderm usus yang ditakdirkan untuk membentuk tunas pankreas dorsal. Tunas ventral diinduksi oleh mesoderm visceral, sehingga ekspresi gen pancreatic and duodenal homeobox 1(PDX) meningkat. Ekspresi gen homeobox yang berpasangan yaitu PAX4 dan 6 akan menentukan turunan sel endokrin yang bakal muncul. Sel-sel yang mengekspresikan kedua gen tersebut akan menjadi sel  $\beta$  (insulin),  $\delta$  (somatostatin), dan  $\gamma$  (polipeptida pankreas); sedangkan sel-sel yang hanya mengekspresikan PAX6 menjadi sel  $\alpha$  (glukagon).

## **B. Usus Tengah**

Pada mudigah berumur 5 minggu, usus tengah menggantung pada dinding dorsal perut oleh suatu mesenterium pendek dan berhubungan dengan kantung kuning telur melalui duktus vitellinus atau tangkai kuning telur. Di seluruh panjangnya, usus tengah disuplai oleh arteri mesenterika superior. Secara embriologis, sel kolumnar sederhana yang melapisi derivat usus tengah (berperan dalam penyerapan), sel goblet, sel Paneth, dan sel enteroendokrin yang merupakan bagian dari kelenjar usus berasal dari endoderm. Lamina propria, muscularis mucosae, submucosa, dan bagian dalam otot polos yang melingkar dan bagian luar otot polos longitudinal dari muscularis externa dan serosa berasal dari mesoderm visceral.

Perkembangan usus tengah ditandai dengan pemanjangan usus yang cepat dan mesenteriumnya, sehingga terbentuk gelung usus primer. Pada bagian puncaknya, saluran usus tetap berhubungan langsung dengan kantung kuning telur melalui duktus vitellinus yang sempit. Bagian cranial saluran usus berkembang menjadi bagian distal duodenum, jejunum, dan bagian ileum. Bagian kaudal menjadi bagian

bawah ileum, sekum, apendiks, kolon asenden, dan 2/3 bagian proksimal kolon transversum.



Gambar 5.7. **I.** A. Lengkung usus primer sebelum memutar (dilihat dari lateral). Arteria mesenterika superior membentuk sumbu lengkung. Tanda panah, perputaran berlawanan arah jarum jam. B. Sudut yang sama dengan A, menunjukkan lengkung usus primer sesudah perputaran 180° berlawanan arah jarum jam. Kolon transversum berjalan di depan duodenum. **II.** Diagram yang menggambarkan rotasi 270° berlawanan arah tengah usus tengah. Setelah rotasi 270°, sekum dan apendiks terletak di rongga perut bagian atas. Kemudian dalam perkembangan, ada pertumbuhan dalam arah yang ditunjukkan oleh panah tebal sehingga sekum dan apendiks berakhir di kuadran kanan bawah (Sadler, 2012; Dudek, 2010).

Perkembangan lengkung usus primer ditandai dengan pemanjangan cepat, khususnya pada bagian sefalik. Pertumbuhan dan perluasan hati yang cepat mengakibatkan rongga abdomen untuk sementara menjadi terlalu kecil untuk menampung seluruh lengkung usus, sehingga lengkung usus ini masuk ke rongga ekstraembrional melalui tali pusat selama minggu keenam perkembangan (herniasi umbilikalis fisiologis)

Bersamaan dengan pertumbuhan panjangnya, lengkung usus primer berputar mengelilingi sumbu yang dibentuk oleh arteri mesenterika superior. Bila dilihat dari depan, perputaran ini berlawanan arah dengan jarum jam, dan besarnya sekitar  $270^\circ$  ketika selesai (Gambar 7.II). Bahkan selama berputar, pemanjangan lengkung usus halus terus berlanjut, dan jejunum beserta ileum membentuk sejumlah lengkung berbentuk kumparan. Usus besar juga memanjang namun tidak ikut dalam fenomena pembentukan kumparan.

Selama minggu ke-10, lengkung usus yang mengalami herniasi mulai kembali ke dalam rongga abdomen. Walaupun faktor-faktor yang berperan dalam proses pengembalian usus ini tidak diketahui pasti, diduga bahwa regresi ginjal mesonefrik, berkurangnya pertumbuhan hati dan meluasnya rongga abdomen, memainkan peranan yang penting.

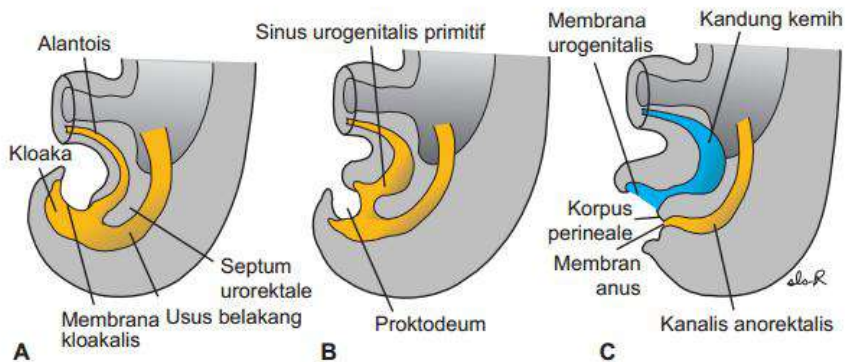
### **C. Usus Belakang**

Membentuk 1/3 distal kolontransversum, kolon desendens, sigmoid, rektum, bagian atas kanalisani. Endoderm usus belakang ini juga membentuk lapisan dalam kandung kemih dan urethra.

Secara embriologis, sel kolumnar sederhana yang melapisi derivat usus belakang yang berperan dalam penyerapan; sel goblet (sel piala); dan sel enteroendokrin yang merupakan bagian dari kelenjar usus berasal dari endoderm. Lamina propria, muscularis mucosae, submucosa, dan bagian dalam otot polos yang melingkar dan bagian luar otot polos longitudinal (taeniae coli) dari muscularis externa dan serosa berasal dari mesoderm visceral.

Bagian akhir usus belakang masuk ke dalam regio posterior kloaka, **kanalis anorektalis** primitif; alantois masuk ke bagian anterior, **sinus urogenitalis** primitif (Gambar 8A). Kloaka itu sendiri merupakan rongga yang dilapisi oleh endoderm dan di batas ventralnya dilapisi oleh ektoderm permukaan. Batas antara endoderm dan ektoderm ini membentuk **membrana kloakalis**. Lapisan mesoderm, **septum urorektale**, memisahkan regio antara alantois dan usus belakang. Septum ini berasal dari penyatuan mesoderm yang melapisi yolk sac dan alantois di sekitarnya (Gambar 8).

Seiring dengan pertumbuhan mudigah dan berlanjutnya pelipatan kaudal, ujung septum urorektale menjadi berada dekat dengan membrana kloakalis (Gambar 8B,C). Pada akhir minggu ketujuh, membrana kloakalis ruptur, sehingga terbentuk lubang anus untuk usus belakang dan lubang ventral untuk sinus urogenitalis. Diantara keduanya, ujung septum urorektale membentuk korpus perineale (badan perineum) (Gambar 8C).



Gambar 5.8. Regio kloaka pada mudigah dalam berbagai tahapan perkembangan. A. Usus belakang masuk ke bagian posterior kloaka, bakal kanalis anorektalis; alantoidis masuk ke bagian anterior, bakal sinus urogenitalis. Septum urorektale dibentuk oleh penyatuan mesoderm yang melapisi alantoidis dan yolk sac. Membrana kloakalis, yang membentuk batas ventral kloaka, terdiri dari ektoderm dan endoderm. B. Seiring dengan berlanjutnya pelipatan kaudal mudigah, septum urorektale bergerak mendekati membrana kloakalis. C. Pemanjangan tuberkulum genitale menarik bagian urogenital kloaka ke anterior; rupturnya membrane kloakalis menciptakan satu lubang untuk usus belakang dan satu lubang untuk sinus urogenitalis. Ujung septum urorektale membentuk korpus perineale (Sadler, 2012).

Kanalis analis itu sendiri berasal dari endoderm (bagian kranial) dan ektoderm (bagian kaudal). Bagian kaudal dibentuk melalui invaginasi ektoderm di sekitar proktodeum. Suplai vaskular ke kanalis analis mencerminkan asalnya yang berbeda. Oleh sebab itu, bagian kranial disuplai oleh arteri rektalis superior dari arteri mesenterika inferior yaitu arteri usus belakang, sedangkan bagian kaudal disuplai oleh arteri rektalis inferior, cabang dari arteri pudenda interim.



**Sumber pustaka :**

Dudek. R. W. 2010. *BRS Embryology* 5<sup>th</sup>ed. Lippincott Williams & Wilkins, Philadelphia.

Sadler, T. W. 2012. *Langman's Medical Embryology*. 12<sup>th</sup> ed. Lippincott Williams & Wilkins. Philadelphia.

## **BAB 6**

### **FISIOLOGI SISTEM PENCERNAAN**

#### **A. Pendahuluan**

Makanan yang masuk ke mulut kita digunakan pada level selular yang melibatkan reaksi kimia misalnya sintesa protein, karbohidrat, hormon dan enzim; pembelahan, pertumbuhan dan reparasi selular; dan produksi panas. Sebelum bisa digunakan, makanan harus melewati proses secara mekanis dan kimiawi untuk menghasilkan bentuk yang dapat diabsorpsi melalui dinding saluran cerna dan ditransport ke sel oleh darah.

Pembahasan tentang fisiologi sistem pencernaan dapat dengan pendekatan pembahasan berdasarkan fungsi (fungsi sekresi, digesti, motilitas, absorpsi, dan defekasi) dan pendekatan per regio (dari mulut sampai ke anus). Pada bab ini akan dibahas lebih banyak fisiologi sistem pencernaan dengan pendekatan proses pencernaan per regio.

#### **B. Pengaturan**

*Fungsi motilitas saluran cerna.* Dua jenis motilitas dasar pencernaan:

- a. Gerakan propulsif, mendorong/memajukan isi sal cerna ke depan, lajunya bergantung pada fungsi tiap region.
- b. Gerakan mencampur, fungsi ganda:
  - Membantu pencernaan makanan dengan mencampur makanan dengan getah pencernaan.
  - Mempermudah penyerapan dengan memajukan semua bagian isi usus ke permukaan penyerapan.

*Pengaturan fungsi motilitas.* Terdapat 4 faktor yang berperan dalam pengaturan fungsi sistem pencernaan:

1. Fungsi otonom otot polos
2. Pleksus saraf intrinsik
3. Saraf ekstrinsik
4. Hormon saluran pencernaan

1) Fungsi otonom otot polos

BER (*basic electrical rhythm*)/irama listrik dasar

- Jenis aktivitas listrik spontan saluran pencernaan yang dihasilkan oleh Sebagian sel otot polos yang merupakan “pemacu”
- Bukan potensial aksi
- Bersifat ritmik, secara berkala membawa potensial membran mendekati dan menjauhi ambang
- Ambang akan dicapai/tidak bergantung pada: efek berbagai faktor mekanis, sistem saraf, dan hormonal yang mempengaruhi potensial “istirahat”

2) Pleksus saraf intrinsic

Dua jaringan serat saraf yang membentuk pleksus di saluran pencernaan:

- Pleksus mienterikus (Auerbach): di antara lap otot polos longitudinal & sirkuler
- Pleksus submukosa (Meissner) di submukosa  
Keduanya disebut pleksus intrinsik/sistem saraf enterik
- Terdapat di seluruh saluran cerna → memiliki sistem saraf intramural sendiri → mampu mengatur diri sendiri

- Mempengaruhi motilitas saluran cerna, sekresi getah pencernaan dan hormon pencernaan.
- Terutama bertanggungjawab mengkoordinasikan aktivitas lokal saluran cerna

### 3) Saraf ekstrinsik

Saraf otonom mempengaruhi motilitas dan sekresi saluran pencernaan melalui modifikasi aktivitas yang sedang berjalan di plexus intrinsik:

- Saraf simpatis → memperlambat kontraksi dan sekresi saluran cerna
- Saraf PS → meningkatkan motilitas otot polos dan mendorong sekresi enzim dan hormon pencernaan.

### 4) Hormon saluran pencernaan

Hormon saluran cerna dilepaskan dari sel-sel endokrin dalam mukosa saluran cerna ke dalam sirkulasi portal, masuk ke sirkulasi umum dan memiliki kerja fisiologis pada sel-sel target. Empat zat memenuhi persyaratan untuk dianggap sebagai hormon saluran cerna yang “resmi”, yaitu gastrin, kolesistokinin (CCK), sekretin dan GIP (*glucose dependent insulinotropic peptide*).

Tabel 6.1. Hormon-Hormon Gastrointestinal

Hormon	homology (family)	Asal sekresi	Stimulus sekresi	Aksi
Gastrin	Gastrin-CCK	Sel G lambung	Peptida-peptida kecil dan asam amino Distensi lambung Vagus (lewat GRP) Diinhibisi oleh H <sup>+</sup> di lambung diinhibisi oleh somatostatin	↑ sekresi H <sup>+</sup> gastrik Stimulasi pertumbuhan mukosa lambung
CCK	Gastrin-CCK	Sel I duodenum dan jejunum	Peptida-peptida kecil dan asam amino Asam lemak	Stimulasi kontraksi kandung empedu dan relaksasi sfingter Oddi ↑ sekresi enzim-enzim pankreas dan HCO <sub>3</sub> <sup>-</sup> ↑ pertumbuhan eksokrin pankreas/ kandung empedu Inhibisi pengosongan gaster
Secretin	Secretin-glucagon	Sel S duodenum	H <sup>+</sup> dalam duodenum Asam lemak dalam duodenum	↑ sekresi HCO <sub>3</sub> <sup>-</sup> pankreas ↑ sekresi HCO <sub>3</sub> <sup>-</sup>

				bilier ↓ sekresi H <sup>+</sup> lambung
GIP	Secretin–glucagon	Duodenum dan jejunum	Asam lemak, asam amino, dan pemberian glukosa oral	↑ sekresi insulin ↓ sekresi H <sup>+</sup> lambung

CCK = cholecystokinin; GIP = glucose-dependent insulinotropic peptide; GRP = gastrin-releasing peptide.

(diLinda S. Costanzo. BRS Physiology 6<sup>th</sup> ed. Philadelphia: Lippincott Williams & Wilkins; 2015)

#### 4. Reseptor sensorik

Tiga jenis reseptor sensorik di sal cerna:

- a. Kemoreseptor: peka terhadap perubahan komponen-komponen kimia dalam lumen
- b. Mekanoreseptor: peka terhadap peregangan/tegangan dalam lumen
- c. Osmoreseptor: peka terhadap osmolaritas isi lumen.

Stimulasi reseptor memicu refleks saraf atau sekresi hormon yang mengubah tingkat aktivitas di sel efektor:

- a. Sel otot polos untuk memodifikasi motilitas
- b. Sel kelenjar eksokrin untuk mengontrol sekresi enzim
- c. Sel kelenjar endokrin untuk mengubah sekresi hormon

Dua jenis refleks saraf yang diaktifkan reseptor:

1. Refleks pendek: melibatkan jaringan saraf intrinsik dalam mempengaruhi sekresi dan motilitas lokal sebagai respons rangsangan lokal spesifik
2. Refleks panjang: melibatkan saraf otonom ekstrinsik untuk memodifikasi respons otot polos dan kelenjar; baik untuk mengkorelasikan aktivitas antara berbagai bagian sistem pencernaan maupun untuk memodifikasi aktivitas sistem pencernaan sebagai respons terhadap pengaruh eksternal.

### C. Mulut

#### 1. Gerakan mekanik pada rongga mulut

##### a. Mengunyah (mastikasi)

Di dalam mulut, makanan akan bercampur dengan saliva dan pada proses mengunyah maka terjadilah pemecahan makanan menjadi

bentuk yang lebih kecil. Proses pencampuran makanan dengan saliva akan membasahi makanan itu sendiri sehingga mempermudah pelumatannya. Dengan bantuan gigi, lidah, dan saliva (air ludah), makanan dalam rongga mulut diolah sedemikian rupa sampai terbentuk bolus, suatu massa yang dilapisi saliva. Dalam bentuk inilah makanan akan dapat dengan mudah didorong oleh lidah ke belakang dan masuk daerah faring dan esofagus.

Banyak proses mengunyah disebabkan oleh refleks mengunyah; adanya bolus di dalam mulut menyebabkan refleks inhibisi otot-otot pengunyah yang memungkinkan rahang bawah turun. Penurunan rahang yang mendadak selanjutnya menimbulkan refleks regang otot-otot rahang yang menyebabkan gerakan memantul. Rahang akan terangkat dan gigi akan menutup, menyebabkan bolus tertekan terhadap dinding mulut, kemudian menghambat otot rahang lagi dan seterusnya berulang-ulang.

Mastikasi berguna untuk: 1) Memecah selaput selulosa bahan makanan (sayur, buah); 2) Memecah makanan menjadi bentuk yang lebih kecil; 3) Memberikan rangsangan pada rasa kecap; 4) Menghindari kerusakan saluran cerna; 5) Mempercepat pengosongan lambung

b. Menelan (*deglutition, swallowing*)

Menelan merupakan mekanisme yang kompleks, pada dasarnya karena faring sebagian besar waktunya melakukan beberapa fungsi lain di samping menelan dan diubah dalam beberapa detik menjadi saluran untuk pendorong makanan. Proses menelan makanan:



1. bolus didorong ke belakang rongga mulut oleh otot-otot rongga mulut dan lidah.
2. bolus didorong masuk ke rongga faring dengan jalan menutup mulut dan menekuk lidah ke atas dan belakang. Sampai pada tahap ini, kegiatan menelan dapat dikendalikan sesuai kemauan orang yang bersangkutan (tingkat volunter). Proses selanjutnya berlangsung secara refleks (tingkat faringeal dan tingkat esofageal).
3. otot lidah menutup rongga mulut agar bolus tidak kembali ke rongga mulut.
4. uvula menutup nasofaring untuk mencegah masuknya makanan ke dalam rongga hidung
5. epiglottis menutup laring untuk mencegah makanan masuk ke saluran napas, setelah bolus memasuki esofagus dengan segera epiglottis membuka kembali.
6. bolus bergerak ke lambung dengan bantuan gerakan peristaltik.

## **2. Fungsi Sekresi Pada Rongga Mulut**

### **a) Kelenjar Saliva**

Ada 3 pasang kelenjar saliva utama dalam rongga mulut, yaitu: kelenjar submaksilaris di daerah atas mandibula, kelenjar sublingualis di bawah lidah, dan kelenjar parotis.

Karakteristik saliva:

1. Kelenjar saliva utama:
  - Kelenjar parotis; sekresi tipe serus
  - Submaksilaris; sekresi mukus & serus

- Sublingualis; sekresi mukus & serus
  - + kelenjar bukalis yang kecil; sekresi mukus
2. Mengandung tiga tipe sekresi protein yang utama:
    - Sekresi serus yang mengandung ptialin (suatu  $\alpha$ -amilase)
    - Sekresi mukus yang mengandung musin.
    - Lisozim yang mengontrol bakteri tertentu
  3. pH : 6,0 – 7,4

#### **b) Peran Saliva**

- a. Sebagai mukus (musin):
  1. Membasahkan dan melicinkan partikel makanan
  2. Membuat makanan lebih mudah untuk ditelan
  3. Memudahkan pergerakan yang terlibat dalam mengunyah dan berbicara
- b. Higiene mulut:
  1. Irigasi mulut & gigi
  2. Cairan pelindung pada pengisapan bayi
- c. Melarutkan makanan & merangsang kemoreseptor untuk citarasa serta memulai kerja ptialin yang memulai pencernaan karbohidrat (zat tepung)
- d. Fungsi pertahanan terhadap organisme patogen dengan adanya iga, pertahanan imunologik pertama terhadap kuman & virus; lisosim, yang menyerang dinding kuman; laktoferin yang mengikat besi & bersifat bakteriostatik, protein kaya prolin yang melindungi email gigi & mengikat tanin toksik; dan peroksidase.

- e. Kandungan  $\text{HCO}_3^-$  yang tinggi membuffer pH ke nilai 7-8, pH asam akan menghambat amilase dan merusak email. Sistem buffer ini juga membantu menetralkan asam lambung dan menghilangkan nyeri esofageal (*heartburn*) bila getah lambung mengalami regurgitasi ke esofagus.
- f. Mengandung 2 enzim pencernaan:
  - Lipase lingual, disekresi oleh kelenjar pada lidah, mencerna trigliserida menjadi asam lemak plus 1,2-diasilgliserol.
  - Ptialin ( $\alpha$ -amilase saliva), disekresi oleh kelenjar-kelenjar saliva.  
Ptialin mencerna zat tepung (polisakarida) menjadi oligosakarida: maltosa (disakarida); maltriosa (trisakarida); dan dekstrin  $\alpha$ -limit yaitu polimer-polimer bercabang yang terdiri atas rata-rata sekitar 8 molekul glukosa.

### c) Pengaturan Sekresi Saliva

Volume sekresi saliva berkisar 1-2 liter/hari dengan kecepatan sekresi: 0,5 – 5 ml/mnt. Sekresi basal bersifat konstan dan kontinu, tanpa rangsang yang jelas, disebabkan oleh stimulasi konstan tingkat rendah ujung saraf PS. Sekresi basal penting untuk menjaga agar mulut dan tenggorokan tetap basah setiap waktu.

Sekresi saliva meningkat saat terjadi refleks saliva, refleks ini terdiri atas refleks saliva sederhana dan refleks saliva didapat:

1. Refleks saliva sederhana (tidak terkondisi):

- Pemicu: adanya makanan dalam rongga mulut merangsang kemoreseptor atau reseptor tekanan.
- Jalur persarafan: Reseptor → serat aferen → pusat saliva di medulla oblongata → saraf otonom → kelenjar liur

## 2. Refleks saliva didapat (terkondisi):

- Tanpa rangsang oral, merupakan respons yang dipelajari berdasarkan pengalaman sebelumnya.
- Pemicu: berpikir, melihat, membaui, mendengar tentang makanan yang lezat.
- Jalur persarafan: Impuls → korteks serebrum → pusat saliva di medulla oblongata.

Derajat pengeluaran saliva dikontrol oleh pusat saliva melalui saraf otonom: stimulasi parasimpatis yang berperan dominan memicu sekresi saliva encer dalam jumlah besar dan kaya enzim; stimulasi simpatis menghasilkan volume saliva jauh lebih sedikit dengan konsistensi kental dan kaya mukus.

## D. Esofagus

Dalam keadaan normal esofagus menunjukkan dua jenis gerakan peristaltik, yaitu: peristaltik primer dan peristaltik sekunder. Peristaltik primer merupakan lanjutan gelombang peristaltik yang dimulai dari faring menyebar ke esofagus selama tingkat faringeal. Gelombang akan berjalan dalam waktu 5 sampai 10 detik. Bila gelombang peristaltik primer gagal menggerakkan semua makanan yang sudah masuk ke esofagus ke dalam lambung, timbul gelombang peristaltik sekunder akibat regangan esofagus oleh makanan yang

tertinggal. Gelombang ini terus dibentuk sampai semua makanan masuk ke dalam lambung.

Pada bagian bawah esofagus sekitar 5 cm di atas lambung terdapat otot sirkuler yang dinamakan *sfincter gastroesofageal*. Secara anatomis tidak ada bedanya dengan esofagus bagian lain, tetapi secara fisiologis tetap berkontraksi secara tonik. Akan tetapi bila gelombang peristaltik menelan berjalan sepanjang esofagus, relaksasi reseptif melemaskan sfincter dan memungkinkan makanan yang ditelan didorong dengan mudah masuk ke lambung. Fungsi utama sfincter gastroesofageal adalah untuk mencegah refluks isi lambung ke bagian atas esofagus. Isi lambung sangat asam dan mengandung banyak enzim proteolitik dan mukosa esofagus tidak mampu menahan pengaruh pencernaan sekret lambung dalam jangka waktu lama.

### 1. Menelan (*deglutition*)

- Dibagi menjadi 2 tahap:
  - Tahap orofaring:  $\pm$  1 detik
    - Perpindahan bolus dari mulut ke faring dan masuk ke esofagus.
    - Makanan harus dicegah masuk ke saluran lain (mulut, hidung, trakea).
  - Tahap esofagus:
    - Esofagus dijaga kedua ujungnya oleh sfincter: sfincter faringoesofagus & sfincter gastroesofagus.
    - Gelombang peristaltik primer: mengalir dari pangkal ke ujung esofagus; 5-9 detik; dikontrol pusat menelan

- Gelombang peristaltik sekunder: jika bolus berukuran besar atau lengket; disebabkan peregangan esofagus.

## 2. Sfingter esofagus

- Sfingter faringoesofagus:
  - Menjaga pintu masuk esofagus tetap tertutup untuk mencegah masuknya sejumlah besar udara pernapasan ke esofagus dan lambung.
  - Sfingter melemas → esofagus tertutup akibat ketegangan elastis pasif di jaringan sfingter tersebut.
  - Sfingter berkontraksi → esofagus terbuka saat menelan.
- Sfingter gastroesofagus:
  - Berkontraksi → menutup, untuk mencegah refluks isi lambung.
  - Sfingter melemas → membuka; terjadi secara refleks saat gelombang peristaltik mencapai bagian bawah bawah esofagus.

## 3. Sekresi esofagus

- Sekresi esofagus seluruhnya adalah mukus (yang disekresi di sepanjang saluran cerna).
- Fungsi:
  - Lubrikasi: memperkecil kemungkinan rusaknya esofagus oleh bagian-bagian tajam makanan yang masuk.
  - Proteksi: melindungi dinding esofagus dari asam dan enzim getah lambung apabila terjadi refluks lambung.

## E. Lambung

Lambung merupakan suatu pelebaran saluran pencernaan yang terletak antara esofagus dan usus halus. Fungsi motorik lambung ada 3 macam:

1. Menyimpan makanan untuk sementara
2. Mencampur makanan dengan sekret lambung sampai membentuk kimus (*khime*, *chime*)
3. Mendorong makanan dari lambung ke usus halus

Apabila makanan masuk lambung, maka lambung melemas akibat proses refleksi relaksasi reseptif. Relaksasi otot-otot lambung ini dicetuskan oleh gerakan faring dan esofagus. Relaksasi kemudian diikuti oleh kontraksi peristaltik yang mencampur makanan dan menyempotkannya ke dalam duodenum dengan kecepatan terkontrol. Gelombang peristaltik paling jelas di separuh distal lambung.

Lamanya waktu untuk makanan mana yang tetap dalam lambung sangat bervariasi. Makanan padat memerlukan waktu antara 1 sampai 4 jam, tergantung kepada kemudahan makanan padat tersebut dicairkan dan intensitas peristaltik. Kecepatan pengosongan untuk karbohidrat > protein > lemak.

Otot-otot lambung jarang dalam keadaan tidak aktif. Segera setelah lambung kosong, terjadi kontraksi peristaltik ringan. Kontraksi ini perlahan-lahan semakin kuat setelah  $\pm$  1 jam. Kontraksi yang lebih kuat dapat dirasakan dan bahkan mungkin menimbulkan sedikit nyeri, kontraksi ini disebut *kontraksi lapar* dan berkaitan dengan rasa lapar.

## 1. Fungsi sekresi pada lambung

Di dalam lambung terdapat 3 macam sel kelenjar yang memproduksi *gastric juices* (getah lambung) yaitu:

1. Kelenjar kardia; terletak di daerah kardia dekat esofagus. Epitelnya merupakan epitel selapis silindris dan hasil sekresinya bersifat mukus.
2. Kelenjar fundus (gastrika); letaknya pada daerah korpus dan fundus. Pada kelenjar ini terdapat :
  - a. Sel utama (*chief cell; zymogenic cell*) yang mensekresi pepsinogen
  - b. Sel parietal (*oxyntic cell*) mensekresi hcl dan faktor intrinsik
  - c. Sel mukus (*mucous cell*), mensekresi mukus.
3. Kelenjar pilorus; letaknya dekat daerah antrum pilorik, terdiri dari sel-sel menyerupai sel mukus dan sel G yaitu sel yang memproduksi gastrin.

Getah lambung terdiri dari campuran beberapa hasil sekresi kelenjar lambung, antara lain:

1. Asam hidroklorik (hcl), berguna untuk mengaktifkan pepsinogen, menunjang proses pelumatan dan melindungi epitel lambung dari bakteri yang tidak tahan asam
2. Pepsinogen, diubah oleh asam lambung menjadi pepsin yang mencerna protein menjadi rantai polipeptida dan sebagian kecil menjadi asam amino.



3. Mukus: disekresi oleh sel-sel permukaan membran mukosa; terutama berfungsi melapisi permukaan membran mukosa agar tidak tercerna oleh asam hidroklorik.
4. “faktor intrinsik” yang penting untuk penyerapan vitamin B<sub>12</sub>.
5. Lipase gaster untuk pencernaan lemak. Namun lipase gaster ini tidak terlalu berperan dalam pencernaan lemak, demikian juga lipase saliva karena pencernaan lemak memerlukan bantuan garam empedu melalui proses emulsifikasi.

## **2. Sekresi Asam Hidroklorida**

Menyebabkan pH isi lumen: 2

Fungsi:

- Mengaktifkan prekursor pepsinogen menjadi pepsin yang bekerja optimal pada pH asam.
- Membantu penguraian serat otot dan jaringan ikat pada partikel makanan.
- Bersama lisozim saliva, mematikan sebagian besar mikroorganisme yang masuk bersama makanan.
- Distimulasi oleh: asetilkolin, gastrin dan histamin

## **3. Sekresi Pepsinogen**

- Disekresi oleh sel utama.
- Diuraikan oleh HCl menjadi pepsin
- Setelah terbentuk, pepsin bekerja pada molekul pepsinogen lain untuk menghasilkan lebih banyak pepsin → proses otokatalitik: bentuk aktif suatu enzim mengaktifkan molekul enzim yang sama.

- Memulai pencernaan protein dengan memecah ikatan asam amino tertentu di protein untuk menghasilkan fragmen-fragmen peptida.

#### 4. Sekresi Mukus

- Berasal dari sel epitel permukaan dan sel leher mukosa.
- Berfungsi protektif:
  - Bersifat lubrikasi: melindungi mukosa lambung dari cedera mekanis.
  - Membantu melindungi dinding lambung dari pencernaan diri (*self-digestion*) karena pepsin dihambat apabila berkontak dengan lapisan mukus.
  - Bersifat alkalis: melindungi lambung dari cedera asam.

#### 5. Kontrol Sekresi Lambung

- Kecepatan sekresi lambung dipengaruhi oleh:
  - a. Faktor-faktor yang muncul sebelum makanan mencapai lambung.
  - b. Faktor-faktor yang timbul sebagai akibat adanya makanan di dalam lambung;
  - c. Faktor-faktor di duodenum setelah makanan meninggalkan lambung.
  - d. Sekresi lambung dibagi 3 fase:
    - a. Fase sefalik:
      - Peningkatan sekresi HCl dan pepsinogen sebagai respons yang bekerja pada kepala (berpikir, mencicipi, membaui, mengunyah, menelan).
      - Bekerja melalui N. X:

- ✚ Stimulasi pleksus intrinsik oleh vagus → sel sekretorik
- ✚ Stimulasi daerah kelenjar pilorus oleh vagus → pengeluaran gastrin → sekresi HCl dan pepsinogen

b. Fase lambung:

- Makanan sudah berada di dalam lambung
- Pemicu: protein, peregangan, kafein, alkohol

c. Fase usus:

- Mencakup faktor yang berasal dari usus halus yang mempengaruhi sekresi lambung.
- Komponen eksitatorik: produk pencernaan protein di duodenum memicu pengeluaran gastrin usus yang dibawa darah ke lambung memicu sekresi lambung.
- Komponen inhibitorik (lebih dominan): menghentikan aliran getah lambung sewaktu kimus mulai mengalir ke usus halus.

## 6. Motilitas Lambung

Empat aspek motilitas lambung:

1. Pengisian lambung (*gastric filling*)
2. Penyimpanan lambung (*gastric storage*)
3. Pencampuran lambung (*gastric mixing*)
4. Pengosongan lambung (*gastric emptying*)

### a) Pengisian lambung

Volume lambung:

- Kosong: 50 ml
- Terisi: dapat mengembang hingga 1 L, dimungkinkan oleh 2 faktor:
  - Plastisitas otot polos lambung: kemampuan mempertahankan ketegangan konstan dalam rentang panjang yang lebar.
  - Relaksasi reseptif lambung saat terisi: lipatan-lipatan lambung (rugae) mengecil dan mendatar → meningkatkan kemampuan lambung mengakomodasi volume makanan tambahan dengan hanya sedikit mengalami peningkatan tekanan.

### b) Penyimpanan Lambung

- Kelompok sel pemacu di fundus bagian atas
  - Mengalami depolarisasi parsial yang otonom dan berirama
  - Menghasilkan potensial gelombang lambat yang menyapu ke bawah di sepanjang lambung menuju sfingter pilorus dengan kecepatan 3 gel./mnt
- Lapisan otot di fundus dan korpus tipis, kontraksi lemah, makanan tersimpan relatif tenang tanpa mengalami gerakan pencampuran dan bertahap disalurkan ke antrum.
- Lapisan otot di antrum tebal, kontraksi kuat → tempat pencampuran makanan.

### Gelombang lambat gaster

- Satu gelombang setiap 20 detik dikonduksikan melalui gap junction otot polos sampai ke pilorus → BER; jika tidak ada masukan neural atau hormonal maka gelombang terlalu kecil untuk mencapai ambang
- Kekuatan kontraksi:
  - Ditingkatkan oleh stimulasi distensi lambung, gastrin dan saraf vagus
  - Diinhibisi oleh distensi duodenal, lemak, asam, hipertonisitas dan penurunan vagal atau peningkatan aktivitas simpatis.

### c) Pencampuran Lambung

- Makanan bercampur dengan sekresi lambung dan menghasilkan kimus.
- Gelombang peristaltik mendorong kimus ke arah sfingter pilorus yang tertutup kemudian tertolak kembali → gerakan maju mundur (retropulsi) menyebabkan kimus bercampur merata di antrum.

### d) Pengosongan lambung

- Sejumlah kimus lolos ke duodenum pada setiap gelombang peristaltik sebelum sfingter tertutup erat.
- Faktor yang mempengaruhi kecepatan pengosongan lambung: faktor di lambung dan faktor di duodenum.
- Faktor di lambung:
  - Jumlah kimus: peregangan lambung memicu peningkatan motilitas lambung.

- Derajat keenceran kimus; isi lambung diubah menjadi bentuk encer kental merata sebelum dikosongkan.
- Faktor di duodenum: lemak, asam, hipertonisitas dan peregangan.
  - Lemak dicerna dan diserap lebih lambat daripada yang lain sehingga apabila di duodenum sudah terdapat lemak, pengosongan isi lambung yang berlemak ditunda sampai usus halus selesai mengolah lemak yang sudah ada.
  - Kimus dari lambung sangat asam, dinetralkan di duodenum oleh natrium bikarbonat dari pankreas. Pengosongan isi lambung lebih lanjut dihambat sampai proses netralisasi selesai.
- Faktor di duodenum: lemak, asam, hipertonisitas dan peregangan.
  - Pencernaan di duodenum menghasilkan partikel kecil yang aktif secara osmotis, jika tidak diimbangi oleh proses penyerapan akan meningkatkan osmolaritas isi duodenum. Jumlah makanan yang masuk duodenum berkurang sampai proses penyerapan mengimbangi proses pencernaan.
  - Duodenum perlu mendapat kesempatan untuk menangani kelebihan volume kimus yang sudah dikandungnya sebelum menerima tambahan dari lambung.

## **F. Usus Halus**

Proses pencernaan dalam lumen usus halus dilaksanakan oleh enzim dari pankreas. Pencernaan lemak dibantu oleh garam empedu. Pencernaan lemak selesai dalam lumen usus halus, sedangkan pencernaan karbohidrat dan protein diselesaikan di dinding usus halus.

### **1. Sekresi Kelenjar Pankreas**

Fungsi bahan-bahan yang berasal dari sekresi pankreas adalah:

- a. sebagai enzim yang membantu melumatkan khime dari lambung
- b. natrium bikarbonat menetralisasi kimus asam dari lambung

Sekresinya sebagian diatur oleh mekanisme refleksi dan sebagian oleh suatu hormon saluran cerna.

Sekresi pankreas mengandung enzim-enzim berikut:

- Amilase pankreas: seperti amilase saliva, memecah karbohidrat menjadi bentuk disakarida seperti maltose, sukrose, laktose.
- Lipase pankreas: memecah lemak menjadi monogliserida atau asam lemak dan gliserol, yaitu bentuk yang dapat diabsorpsi oleh usus halus.
- Enzim-enzim proteolitik yang berfungsi memecah protein menjadi struktur yang lebih kecil (polipeptida): tripsinogen, kimotripsinogen, prokarboksipeptidase. Tripsinogen diaktifkan menjadi tripsin oleh enzim enterokinase (terdapat di dinding usus halus). Tripsin mengaktifkan kimotripsinogen dan prokarboksipeptidase.

### **2. Garam Empedu**

Hati dengan sel-selnya (hepatosit) selalu bekerja sebagai alat metabolik suatu bahan yang beredar dalam tubuh. Strukturnya yang

sangat kompleks dan selalu berhubungan dengan peredaran darah dan saluran empedu mempermudah terjadinya sekresi garam empedu.

Fungsi dari garam empedu :

1. mengemulsikan lemaknya sehingga mempermudah lipase bekerja untuk menghidrolisanya.
2. membantu usus mengabsorbsi bahan-bahan yang larut dalam lemak
3. menjadi bahan yang penting untuk memindahkan kolesterol dari tubuh.

### **3. Kelenjar Usus Halus**

Usus halus (intestin) mempunyai 2 kelenjar, yaitu :

- a. Kelenjar Brunner ; suatu kelenjar mukosa kompleks yang terletak antara pilorus dan papila vateri. Kelenjar ini memproduksi mukus yang berfungsi melindungi dinding duodenum dari pencernaan oleh getah pankreas.
- b. Kripte Lieberkuhn; terdiri dari :
  - sel goblet; mensekresi mucus
  - sel paneth; mensekresi enzim pencernaan
  - sel epitel; berperan dalam penyerapan (absorpsi)

Enzim pencernaan yang disekresi sel paneth antara lain;

- 1) Peptidase yang berfungsi memecah polipeptida menjadi asam amino.
- 2) Disakaridase, yaitu sukrase, maltase, isomaltase, dan laktase untuk pemecahan disakarida menjadi monosakarida.



- 3) Lipase usus untuk pemecahan lemak netral menjadi asam lemak dan gliserol. Kerja dari enzim ini masih memerlukan garam empedu seperti halnya kerja dari pankreatik lipase.

#### 4. Motilitas Usus Halus

Terdapat 2 gerakan peristaltis usus halus:

1. Gerakan propulsive atau gerakan mendorong (kontraksi peristaltik), gerakan ini mendorong kimus menuju usus besar. Bila dinding usus diregangkan, suatu kontraksi sirkuler yang kuat (kontraksi peristaltik) terbentuk dibelakang titik perangsangan dan berjalan sepanjang usus menuju rektum dengan kecepatan 2 – 25 cm/detik. Respon terhadap regangan ini disebut refleks mienterik, berfungsi membantu laju proses pencernaan dan absorpsinya.
2. Gerakan mencampur atau *mixing movement* (kontraksi segmentasi), adalah kontraksi menyerupai cincin yang timbul sepanjang usus dengan interval sangat teratur, kemudian hilang dan diganti oleh serangkaian kontraksi cincin lainnya. Kontraksi ritmik ini berlangsung dengan kecepatan 11 – 12 kontraksi per menit dalam duodenum dan secara progresif kecepatannya menurun menjadi sekitar 7 kontraksi/menit di ileum terminal. Berfungsi menggerakkan kimus dan menambah gesekan dengan permukaan mukosa, dan membantu mencampur makanan dengan bahan-bahan pencerna makanan sehingga mempercepat laju pencernaannya.

## G. Asimilasi Zat Gizi

### 1. Asimilasi Karbohidrat

Bentuk karbohidrat dalam diet berupa:

- Polisakarida: tepung kanji (dalam makanan nabati); glikogen (dalam daging); selulosa (pada dinding tumbuhan, tak dapat dicerna oleh enzim manusia).
- Disakarida: sukrosa (gula pasir = glukosa+fruktosa); laktosa (gula susu = glukosa + galaktosa)

Kanji, glikogen dan disakarida diubah melalui proses pencernaan menjadi monosakarida (glukosa, fruktosa, galaktosa).

Pencernaan/digesti KH

- Digesti luminal kanji & glikogen dimulai di mulut oleh  $\alpha$ -amilase saliva dan berakhir di usus halus oleh kerja  $\alpha$ -amilase pankreas menghasilkan disakarida maltosa.
- pH optimum kerja amilase: pH netral; tetapi masih ada aktivitas enzim dalam bolus makanan di lambung.
- Digesti di permukaan sel epitel karena beberapa amilase diabsorpsi ke brush border.
- Maltosa, sukrosa dan laktosa diuraikan oleh disakaridase (glukoamilase, sukrase, laktase) di *brush border* usus halus menjadi monosakarida yang dapat diserap: glukosa, galaktosa dan fruktosa.
- Proses asimilasi KH lengkap: di proksimal jejunum.

## Penyerapan produk digesti KH

- Glukosa dan galaktosa diserap oleh transport aktif sekunder: pembawa ko-transporter di batas luminal mengangkut monosakarida dan Na di lumen ke dalam interior sel.
- Glukosa/galaktosa keluar dari sel mengikuti penurunan gradien konsentrasi untuk masuk ke darah.
- Fruktosa diserap ke dalam darah melalui difusi terfasilitasi (transport pasif yang diperantarai oleh pembawa).

## 2. Asimilasi Protein

- Yang dicerna dan diserap: protein dari makanan dan protein endogen (protein dari dalam tubuh)
- 3 sumber protein endogen:
  - Enzim pencernaan yang disekresikan ke dalam lumen.
  - Protein dalam sel yang lepas dari vilus ke dalam lumen selama proses pengelupasan mukosa.
  - Sejumlah kecil protein plasma yang bocor dari kapiler ke lumen saluran cerna.

### Pencernaan protein

- Dimulai di lambung oleh kerja pepsin dan berakhir di usus halus oleh kerja protease pankreas (tripsin, kimotripsin, elastase, karboksipeptidase).
- Kerja optimum pepsin pada pH 1-3, berakhir ketika isi lambung bercampur dengan getah pankreas di usus halus.
- Menghasilkan bentuk yang dapat diserap: asam amino dan beberapa fragmen peptida kecil.

## Pencernaan dan penyerapan protein

- Peptida-peptida kecil masuk sel melalui bantuan protein pembawa, diuraikan menjadi asam amino oleh aminopeptidase di brush border atau oleh peptidase intrasel.
- Asam amino diserap menembus sel usus melalui transport aktif sekunder serupa penyerapan glukosa dan galaktosa.
- Seperti monosakarida, asam amino masuk ke jaringan kapiler yang ada di vilus.

### 3. Asimilasi Lemak

- Lemak dalam makanan merupakan senyawa organik kompleks yang terdiri dari substansi seperti **triasilgliserida**, vitamin larut lemak (A,D, E dan K), **fosfolipid**, **sterol**, hidrokarbon, dan *wax* yang menyusun dinding sel tumbuhan dan hewan.
- Proses asimilasi lemak tergantung pada 4 peristiwa utama: (1) sekresi empedu dan lipase, (2) emulsifikasi, (3) hidrolisa enzimatik ikatan ester, dan (4) pelarutan produk lipolitik dalam garam empedu misel.

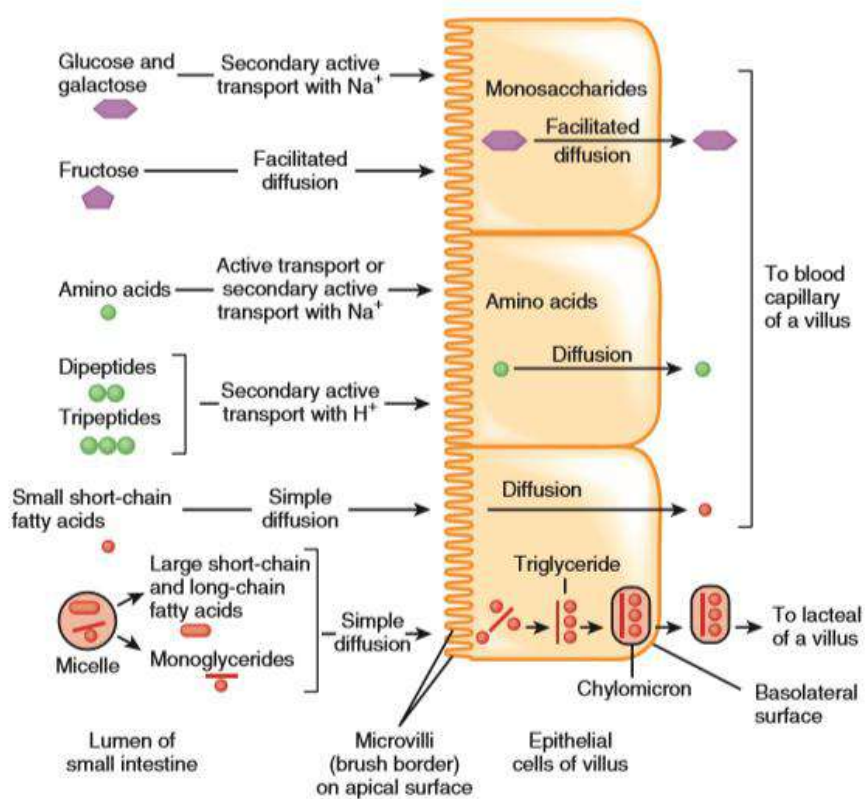
## Pencernaan lemak

- Pencernaan lemak dimulai di lambung oleh lipase lambung (menghasilkan asam lemak dan diasilgliserida) dan berakhir di usus halus oleh lipase pankreas (menghasilkan asam lemak bebas dan monogliserida). Ketiadaan lipase lambung tidak mengubah pencernaan lemak.
- Efek deterjen garam empedu: mengubah globus-globus lemak berukuran besar menjadi emulsi lemak (butiran

lemak kecil) → meningkatkan luas permukaan untuk aktivitas lipase pankreas.

#### Penyerapan lemak

- Misel:
  - Pembentuk: empedu (garam empedu, kolesterol dan lesitin)
  - Garam empedu dan lesitin menggumpal dalam kelompok kecil dengan bagian larut lemak berkerumun di tengah membentuk inti hidrofobik sementara bagian larut air membentuk selaput hidrofilik di bagian luar.
  - Untuk mengangkut bahan yang tidak larut air dalam isi lumen yang banyak mengandung air.
- Setelah misel mencapai membran luminal sel epitel, monogliserida dan asam lemak bebas berdifusi secara pasif dari misel ke interior sel epitel.
- Dalam sel epitel, monogliserida dan asam lemak bebas disintesis ulang membentuk trigliserida. Trigliserida-trigliserida bergabung menjadi butir-butir dan dibungkus oleh lipoprotein membentuk kilomikron yang larut dalam air.
- Kilomikron dikeluarkan melalui eksositosis ke cairan interstitium dalam vilus, kemudian masuk ke lakteal (pembuluh limfe)



Gambar 6.1. Mekanisme absorpsi karbohidrat, protein dan lemak melewati sel epitel villi usus halus ke kapiler dan pembuluh lakteal. (Tortora GJ, Derrickson B. Principles of anatomy and physiology, 13th ed. John Wiley & Sons, Inc.; 2016)

## H. Usus Besar

Fungsi usus besar adalah:

1. Menerima hasil kerja produksi usus halus;
2. Menyimpan dan mengeluarkan massa fekalis;
3. Mengabsorpsi larutan garam dan air; volume air yang terdapat di kolon 1500 ml/hr, 1300 ml akan direabsorpsi.

4. Aktivitas bakteri dapat melepaskan bahan di dalam masa sisa-sisa makanan yang tidak absorpsi lagi yaitu berupa vitamin dan gas.

## 1. Motilitas Usus Besar

Terdapat 2 gerakan pada usus besar:

- a. Gerakan Pendorong (*Mass Movement*)

Merupakan pengganti gerakan peristaltik yang ada di usus halus, gerakan ini mendorong feses ke arah anus. Pergerakan ini biasanya terjadi hanya beberapa kali setiap hari, paling banyak selama sekitar 15 menit selama jam pertama atau lebih setelah makan pagi.

- b. Gerakan Pencampur (Kontraksi Haustrasi)

Dengan cara yang sama seperti gerakan segmentasi di usus halus, kontraksi sirkuler yang besar juga terjadi di usus besar. Kontraksi gabungan otot polos sirkuler dan longitudinal menyebabkan bagian usus besar yang tidak terangsang menonjol keluar menjadi seperti kantong dinamakan haustrasi.

Dengan cara kontraksi haustral feses dengan lambat bersentuhan dengan permukaan usus besar, dan cairan secara progresif diabsorpsi sampai hanya tersisa 80 ml yang semula berjumlah 450 ml.

## 2. Kelenjar Usus Besar

Mukosa usus besar juga memiliki kripte Lieberkuhn, tetapi satu-satunya sekresi yang bermakna dalam usus besar adalah mukus yang diproduksi oleh sel goblet yang tersebar di antara sel epitel. Mukus dalam usus besar berfungsi melindungi dinding usus dari ekskoriase dan

aktivitas bakteri, dan sebagai media pelekat bahan feses, dan sifat alkali dari sekret (pH 8,0) memberikan barier terhadap asam yang dibentuk dalam feses.

## **I. Refleks Defekasi**

Biasanya defekasi ditimbulkan oleh refleks defekasi. Salah satu dari refleks-refleks ini adalah refleks defekasi mienterik intrinsik, yaitu bila feses memasuki rektum, distensi dinding rektum menimbulkan sinyal-sinyal aferen yang menyebar melalui pleksus mienterikus untuk menimbulkan gelombang peristaltik di dalam kolon desendens, sigmoid, dan rektum, mendorong feses ke arah anus. Sewaktu gelombang peristaltik mendekati anus, sfingter ani internus direlaksasi oleh sinyal-sinyal penghambat dari pleksus mienterikus.

Refleks defekasi mienterik intrinsik yang berfungsi dengan sendirinya secara normal relatif lemah. Refleks biasanya diperkuat oleh refleks defekasi parasimpatis yang melibatkan segmen sakral medula spinalis. Bila ujung-ujung saraf dalam rektum dirangsang sinyal-sinyal dihantarkan ke dalam medula spinalis kemudia secara refleks kembali ke kolon desenden, sigmoid, rektum dan anus melalui serabut-serabut saraf parasimpatis dalam nervus pelvikus. Sinyal-sinyal parasimpatis ini sangat memperkuat gelombang peristaltik dan juga merelaksasikan sfingter ani internus, dengan demikian mengubah refleks defekasi mienterik intrinsik dari suatu usaha yang lemah menjadi suatu proses defekasi yang kuat. Jika sfingter ani eksternus berelaksasi secara volunter pada waktu yang bersamaan, terjadilah defekasi. Sesungguhnya defekasi adalah suatu refleks spinal yang dengan sadar dapat dihambat dengan menjaga sfingter eksternus tetap berkontraksi



dan dapat dibantu dengan melemaskan sfingter dan mengkontraksikan otot-otot abdomen.

## J. Rangkuman

### 1. Fungsi motilitas, sekresi dan absorpsi per regio saluran cerna

Regio	Fungsi motilitas	Fungsi sekresi	Absorpsi Zat Gizi
Mulut	Mastikasi, memulai refleks menelan	Mukus, amilase, lisosim	-
Faring	Menelan	Mukus	-
Esofagus	Menelan, peristaltik	Mukus	-
Lambung	Relaksasi reseptif, peristaltik	Mukus, HCl, pepsinogen	-
Usus halus	Segmentasi, peristaltik	Dinding: Mukus, enterokinase, peptidase, disakaridase, lipase usus Lumen: enzim dari pankreas yaitu enzim proteolitik (tripsinogen, kimotripsinogen dan prokarboksipeptidase), amilase pankreas dan lipase pankreas	Karbohidrat (glukosa, galaktosa dan fruktosa) Protein (asam amino dan peptida) Lemak (monogliserida asam lemak)
Usus besar	Haustrasi, mass peristaltik	Mukus	- (utama: absorpsi air)

2. Pencernaan lemak oleh lipase dibantu oleh garam empedu dengan proses emulsifikasi (efek deterjen).
3. Pencernaan lemak selesai di lumen usus halus sedangkan pencernaan karbohidrat dan protein diselesaikan di dinding usus halus
4. Defekasi adalah suatu refleks spinal yang dengan sadar dapat dihambat dengan menjaga sfingter eksternus tetap berkontraksi dan dapat dibantu dengan melemaskan sfingter dan mengkontraksikan otot-otot abdomen.

#### **DAFTAR PUSTAKA.**

- Linda S. Costanzo. BRS Physiology 6<sup>th</sup> ed. Philadelphia: Lippincott Williams & Wilkins; 2015.
- Guyton AC & Hall J. Guyton and Hall Textbook of Medical Physiology, 12th Ed. New York: Elsevier; 2010.
- Tortora GJ, Derrickson B. Principles of anatomy and physiology, 13th ed. John Wiley & Sons, Inc.; 2016.
- Sherwood, L. Human Physiology: From Cells to Systems, 8th Ed. Canada: BrocksCole; 2012

## **BAB 7**

# **BIOKIMIA NUTRISI DAN PENCERNAAN**

### **A. Kebutuhan Energi**

Tubuh mamalia membutuhkan energi dalam jumlah yang cukup untuk menyediakan energi bebas guna memenuhi kebutuhan harian terhadap fosfat berenergi tinggi (terutama ATP) dan unsur ekuivalen pereduksi (2H) yang diperlukan untuk memberi tenaga pada semua fungsi tubuh. Secara ideal maka kebutuhan energi harus dipasok dari bahan makanan dalam jumlah seimbang antara asupan dan pengeluarannya.

Energi yang dipakai oleh seseorang tergantung pada empat faktor

1. *Angka Metabolik Basal (BMR)* yaitu pengeluaran energi yang diperlukan untuk mempertahankan berbagai fungsi fisiologik dasar di bawah kondisi yang dibakukan. Nilai BMR lebih tinggi pada laki-laki daripada wanita, pada anak-anak, penderita demam, hipertiroidisme. Nilai BMR rendah pada hipotiroidisme dan starvasi (kelaparan).
2. *Efek termogenik (SDA)* makanan setara dengan sekitar 5-10% jumlah total pengeluaran energi.
3. *Aktivitas fisik* merupakan pengeluaran energi paling besar
4. *Suhu lingkungan*. Jika rendah maka terjadi kenaikan pemakaian energi akibat menggigil dan termogenesis.

Kebutuhan energi dapat dihitung melalui beberapa cara yaitu:

1. Dengan mengetahui nilai BMR dan aktivitas seseorang.

$$\text{BMR} = \text{BB (kg)} \times 100 \text{ KJ / hari}$$

Atau

$$\text{BMR} = \text{BB (kg)} \times 24 \text{ Kkal / hari}$$

- Aktivitas berat energi : 50% BMR
- Aktivitas sedang energi : 40% BMR
- Aktivitas ringan energi : 30 % BMR
- Kebutuhan Energi Total = BMR + Kebutuhan aktivitas
- Kebutuhan lemak : 30 % dari kebutuhan energi total/hari
- Kebutuhan protein : 15 % dari kebutuhan energi total/hari
- Kebutuhan karbohidrat : 55 % dari kebutuhan energi total/hari

2. Menggunakan rumus Harris Benedict

- Laki-laki =  $66 + (13,7 \times \text{BB}) + (5 \times \text{TB}) - (6,8 \times \text{U})$
- Perempuan =  $655 + (9,6 \times \text{BB}) + (1,8 \times \text{TB}) - (4,7 \times \text{U})$

Keterangan :

BB = berat badan dalam kg

TB = tinggi badan dalam cm

3. Cara cepat (2 cara)

- a. - Laki-laki =  $1 \text{ kkal} \times \text{kgBB} \times 24 \text{ jam}$
- Perempuan =  $0,95 \text{ kkal} \times \text{kgBB} \times 24 \text{ jam}$

- b. - Laki-laki = 30 kkal x kgBB
- Perempuan = 25 kkal x kgBB

4. Menurut WHO/FAO berdasarkan umur dan jenis kelamin

Tabel 1. Angka metabolisme basal berdasarkan umur dan jenis kelamin menurut WHO

Kelompok Umur	AMB (kkal/hari)	
	Laki-laki	Perempuan
0 – 3	60,9 x BB - 54	61,0 x BB – 51
3 – 10	22,7 x BB + 495	22,5 x BB + 499
10 – 18	17, 5 x BB + 651	12,1 x BB + 746
18 – 30	15,3 x BB + 679	14,7 x BB + 496
30 – 60	11,6 x BB + 879	8,7 x BB + 829
>60	13,5 X BB + 487	10,5 x BB + 596

**1. Karbohidrat**

Karbohidrat merupakan sumber utama energi bagi tubuh. Satu gram karbohidrat akan menghasilkan 4,1 kkal. Asupan minimal karbohidrat perhari adalah 50-100 gram. Hal ini diperlukan untuk mencegah ketosis dan kehilangan proteinotot. Diet yang seimbang harus lebih banyak mengandung polisakarida guna mengurangi jumlah lemak yang akan diperlukan untuk mendapatkan energi.

Serat merupakan salah satu bentuk karbohidrat. Diet tinggi serat memberikan efek yang menguntungkan yaitu:

1. Retensi air selama perjalanan makanan di sepanjang usus sehingga feses lebih besar dan lunak.

2. Diet tinggi serat berhubungan dengan penurunan insiden divertikulosis, kanker kolon, penyakit kardiovaskuler, dan diabetes mellitus. Serat yang lebih sukar larut seperti selulosa dan lignin sangat membantu fungsi kolon.
3. Serat yang lebih mudah larut seperti gum dan pektin akan menurunkan kadar kolesterol darah. Mekanisme kerja serat ini mungkin terjadi akibat pengikatan asam empedu dan kolesterol makanan.
4. Serat yang dapat larut juga memperlambat pengosongan lambung, dengan demikian menunda serta mengurangi kenaikan kadar glukosa sesudah makan dengan konsekuensi penurunan sekresi insulin.

## 2. Lemak

Sumber utama energi lainnya adalah lemak. Setelah melalui proses metabolisme, satu gram lemak akan menghasilkan energi setara 9,3 kkal.

Lemak dalam makanan memiliki dua fungsi esensial yakni:

1. Pelarut vitamin yang larut –lemak
2. Pemasok asam lemak esensial tak jenuh ganda tubuh. yaitu *asam linoleat* ( $\omega 6, 18:2$ ), *asam  $\alpha$ -linolenat* ( $\omega 3, 18:3$ ) dan *asam arakidonat* ( $\omega 6, 20:4$ ).

❖ Kandungan asam lemak esensial dalam makanan hendaknya mendekati 1% dari masukan energi. Jadi suatu makanan dengan jumlah 2400 kkal/hari haruslah mengandung sekurang-kurangnya 24 kkal yaitu 24/9 gram asam linoleat.

- ❖ Fungsi utama asam lemak esensial adalah prekursor leukotrien, prostaglandin dan tromboksan .

### 3. Protein

Meskipun protein dapat digunakan sebagai sumber energi, tetapi fungsi utama protein bukanlah sebagai sumber energi. Asam-asam amino dari protein makanan menyediakan sumber nitrogen bagi biosintesis senyawa-senyawa nonprotein. Tubuh memerlukan 20 jenis asam amino untuk mensintesis berbagai protein khusus. Satu gram protein dapat menghasilkan 4,1 kkal.

Asam amino esensial harus diperoleh dari bahan makanan, karena tidak dapat dibentuk dalam tubuh. Ada sembilan asam amino esensial pada manusia yaitu *histidin, isoleusin, leusin, lisin, metionin, fenilalanin, treonin, triptofan, valin*. Dua asam amino lainnya yaitu sistein dan tirosin dapat dibentuk dari asam amino esensial metionin dan fenilalanin.

#### B. Pengaturan Nafsu Makan oleh Sistem Gastrointestinal

Kondisi kekenyangan merujuk pada proses yang memicu terminasi makan dengan cara membatasi ukuran makan. Kekenyangan dihasilkan dari serangkaian koordinasi sinyal neural dan hormon yang berasal dari respon usus terhadap proses pencernaan makanan secara mekanik dan kimia. Fungsi primer usus adalah untuk mencapai efisiensi pencernaan dan absorpsi zat-zat gizi, beberapa sinyal kenyang mengoptimasi proses ini dengan mempengaruhi motilitas dan sekresi gastrointestinal.

Sinyal kenyang dari pregastrik, gastrik dan usus seluruhnya simultan, berfungsi sebagai kesatuan memperkuat efek kenyang satu

dengan lainnya. Sinyal di lambung muncul pertama dari distensi mekanik. Dinding lambung dibantu dengan mengeluarkan sensor saraf pada tekanan, regangan dan volume. Hasil dari mekanoreseptor ini dilepaskan ke otak melalui rangsangan saraf vagus dan spinal, menggunakan jaras kompleks neurotransmitter dan neuromodulator, meliputi glutamat, asetil kolin, nitrit oksida, calcitonin-gene-related peptide, substansi P, galanin dan cocaine-and-amphetamin-related transcript.

### **1. Kekenyanan Usus**

Faktor yang dianggap mempengaruhi mekanisme respon kekenyanan usus adalah cholecystokinin (CCK), yaitu suatu peptida usus yang diproduksi oleh I sel di mukosa duodenum dan jejunum. CCK intestinal disekresi sebagai respon terhadap zat gizi di usus terutama a protein dan lipid. CCK yang beredar terutama CCK8, CCK22, CCK33, CCK58. Peptida CCK berinteraksi dengan 2 reseptor yang diekspresikan di usus dan otak, yakni CCK1R dominan di usus dan CCK2R dominan di otak. Melalui mekanisme endokrin dan atau neural, CCK mengatur banyak fungsi GI termasuk kekenyanan. Peran penting CCK dalam regulasi berat badan mungkin melalui interaksi sinergisnya dengan sinyal adiposit jangka panjang, yaitu leptin. Pada bulimia nervosa, sekresi CCK menurun tetapi pada pasien anoreksia sekresinya meningkat. Pada wanita dengan polycystic ovary syndrome, kegagalan sekresi CCK dan gangguan regulasi nafsu makan berperan dalam frekuensi makan yang lebih banyak dan kelebihan berat badan.

Glucagon-like peptide-1 (GLP-1) merupakan pecahan dari proglukagon yang diekspresikan di usus, pankreas dan otak. Produk



glukagon lain meliputi glukagon, GLP-2, glicentin (inhibitor asam lambung) dan oxyntomodulin. GLP-1 dan oxyntomodulin paling kuat pengaruhnya terhadap kekenyangan dibandingkan proglukagon lain. GLP-1 diproduksi secara primer oleh L sel di distal usus halus dan kolon, yang satu lokasi dengan oxyntomodulin dan peptida YY. Makanan yang dicerna terutama lemak dan karbohidrat dapat menstimulasi sekresi GLP-1 secara tidak langsung melalui duodenal yang mengaktifasi mekanisme neurohumoral, sama baiknya jika secara langsung kontak dengan usus halus bagian distal. Penelitian terdahulu menunjukkan bahwa diet serat dapat meningkatkan ekspresi proglukagon dan GLP-1. Pemberian oligofruktosa dilaporkan dapat meningkatkan sintesis GLP-1 dengan konsekuensi peningkatan konsentrasi GLP-1 di sirkulasi portal dan penurunan konsentrasi ghrelin perifer.

Ada 2 bentuk bioaktif GLP-1 yaitu GLP1<sub>1-36</sub> amida dan GLP1<sub>7-37</sub> yang secara cepat diinaktivasi di sirkulasi oleh dipeptidil peptidase-4 (DPP-4). GLP-1 menurunkan asupan makan pada beberapa species termasuk manusia. Pasien dengan terapi diabetes disertai pemberian GLP-1 atau GLP-1 reseptor agonis dapat menurunkan berat badan secara progresif dalam uji coba selama 2 tahun. Mekanisme yang mendasari GLP-1 dalam menginduksi anoreksi tidak diketahui secara penuh. Akan tetapi keterlibatan vagal dan mungkin jalur sentral. Efek anoreksi di mediasi secara spesifik oleh GLP-1R yang diekspresi oleh usus, pankreas, batang otak, hipotalamus dan serabut aferen n. Vagus. Nervus vagus diperlukan oleh GLP-1 perifer untuk menginduksi anoreksia.

Peptida YY (PYY) merupakan pancreatic polypeptida fold family, bersama-sama dengan NPY dan PP. Peptida YY terdiri atas 36 asam amino yang memerlukan amidasi pada terminal karboksil untuk , bioaktivitasnya. Mereka berinteraksi dengan resptor family (Y1R, Y2R, Y4R, Y5R dan Y6R) yang berpengaruh untuk menghambat protein G. PYY diproduksi oleh L sel di distal usus halus, yang disekresi postprandial sebanding dengan asupan kalori terutama lipid dan karbohidrat. PYY akan memperlambat pengosongan usus. Kadar PYY dilaporkan lebih rendah pada obesitas dibandingkan normal. Lebih jauh, anoreksia yang dipicu oleh PYY sepenuhnya ada pada individu obes, berlawanan dengan obesitas yang dihubungkan dengan resistensi leptin dan insulin. APO AIV diduga menghubungkan antara short dan longterm-regulation keseimbangan energi yang berkaitan dengan lipid. Pada penelitian dengan menggunakan tikus normal, produksi PYY dapat ditingkatkan oleh pemberian oligofruktosa, yang selanjutnya dapat memberi sensor vagal, bekerja sebagai sinyal potensial ke hipotalamus yang mengontrol asupan makanan.

Pancreatic peptide (PP) dan amylin bersifat anoreksigenik yang distimulasi secara postprandial seimbang dengan asupan kalori. Bekerja secara primer pada Y4R dan Y5R perifer dan entral. Hasil penelitian melaporkan injeksi perifer PP berperan dalam asupan makanan dan berat badan pada tikus obese. Pemberian pada manusia dapat menurunkan nafsu makan dan asupan makan yang tidak tergantung dengan pengosongan lambung.

Ghrelin merupakan suatu hormon oreksigenik yang unik, diproduksi secara primer oleh lambung dan proksimal usus halus.

Selain di usus, ghrelin juga diidentifikasi ada di jaringan perifer lain, misalnya pankreas, ovarium dan korteks adrenal. Di otak, neuron yang memproduksi ghrelin telah diidentifikasi ada di hipofisis, hipotalamus ARC, dan kelompok neuron di dorsal, ventral, paraventricular dan nukelus arcuatus hipotalamus. Ghrelin mengikat reseptor hormon pertumbuhan sekretory (GHS-R) dan berfungsi dalam regulasi yang berlawanan dengan peptida-peptida satiation. Ghrelin menstimulasi aktivitas neuron mengekspresikan NPY, AgRP dan orexin, pada sisi lain ia menekan efek neuron POMC dan neuron yang memproduksi CRH. Ghrelin secara kuat meningkatkan asupan makan, motilitas GI dan menurunkan sekresi insulin.

Sekresi ghrelin oleh lambung tergantung pada status nutrisi. Kadar ghrelin meningkat pada preprandial dan menurun pada post prandial. Beberapa penelitian melaporkan bahwa pemberian oligofruktosa dapat menurunkan kadar ghrelin perifer. Leptin juga turut mempengaruhi kadar ghrelin disirkulasi. Diduga bahwa efek leptin yang diinduksi kekenyangan meliputi penekanan sekresi ghrelin. Kerja leptin dengan ghrelin berlawanan, leptin menginduksi pengurangan berat badan dengan menekan asupan makan, sedangkan ghrelin berfungsi sebagai sinyal perangsang nafsu makan. Walaupun pada beberapa penelitian dilaporkan tidak ada hubungan antara kadar leptin plasma dengan ghrelin pada pasien obes. Leptin dan ghrelin memiliki efek yang berbeda pada neuron-neuron di hipotalamus yang memproduksi berbagai peptida oreksigenik dan anoreksigenik dalam menyebabkan efek yang berlawanan terhadap keseimbangan energi.

## **2. Interaksi Antara Sinyal *Adiposity Long-Term* dan Sinyal *Kekenyangan Short-Term***

Penelitian menunjukkan bahwa kerjasama sinyal anoreksia aksi panjang dan pendek ada pada level sekresi peptida di usus. Leptin dan insulin bekerja di otak terutama di hipotalamus, meningkatkan sensitivitas sentral terhadap input sinyal kekenyangan perifer misalnya CCK. Reseptor leptin dan insulin diekspresikan oleh L sel dan aktivasi reseptor-reseptor ini memacu sekresi GLP-1. Sebaliknya dan serupa dengan apa yang terjadi di hipotalamus, L sel memperlihatkan resistensi insulin dan leptin yang diinduksi diet, dengan gangguan pelepasan GLP-1. Penemuan ini mempertegas bahwa sinyal anoreksi long and short-acting berkoordinasi pada level peptida usus.

Sama halnya interaksi yang terjadi pada level sensitivitas vagus terhadap peptida usus. Fungsi isoform sinyaling reseptor leptin merupakan co-express dengan CCK1R oleh serabut terminal aferen n. vagus di lambung dan duodenum. Aktivasi CCK pada saraf vagus yang dikultur ditingkatkan oleh leptin dan 2 peptida yang berfungsi sinergis untuk meningkatkan pelepasan serabut-serabut aferen n. Vagus. Mereka saling meningkatkan kerja anoreksianya. Peningkatan sinyal aferen vagal duodenal akibat induksi CCK oleh leptin mungkin reflek hormon adiposit long-action meningkatkan sensitivitas saraf perifer terhadap faktor kekenyangan GI short acting. Sebagaimana halnya hipotalamus dan hindbrain mengintegrasikan input dari sinyal perifer katabolik dan anabolik merefleksikan status energi, n. vagus memperlihatkan peran yang analog di usus. Beberapa reseptor peptida anoreksigenik dan oreksigenik diatur secara adaptif oleh perubahan status nutrisi dan saling berinteraksi secara koordinatif.

## **C. Proses Pencernaan Enzimatik**

### **1. Pencernaan dalam Rongga Mulut**

Proses pencernaan dimulai dari dalam rongga mulut yang mengandung saliva atau air liur. Saliva disekresikan oleh glandula salivarius (kelenjar liur) dan mengandung sebagian besar air (99,5%), sisanya merupakan molekul-molekul padat. Saliva mengandung suatu glikoprotein yaitu musin yang berfungsi sebagai pelicin pada saat mengunyah dan menelan. Disamping itu saliva berfungsi sebagai tempat ekskresi ion-ion anorganik seperti  $K^+$ ,  $Ca^{2+}$ ,  $HCO_3^-$ ,  $HCO_3^-$ , tiosianat ( $SCN^-$ ), iodium dan imunoglobulin A (IgA). Pada umumnya saliva memiliki pH yang berkisar antara 6-8 (netral).

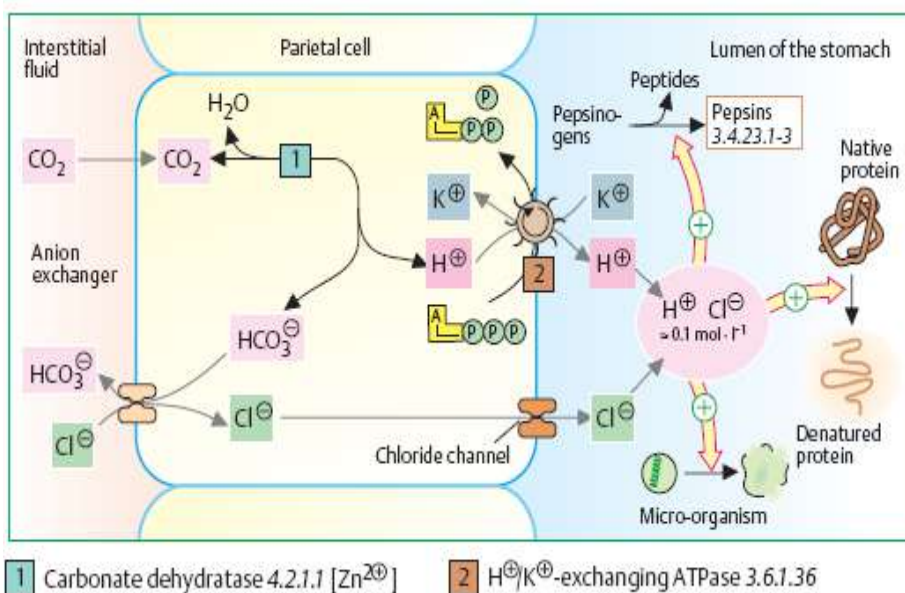
Selain musin, saliva mengandung enzim amilase (ptialin) yang berfungsi menghidrolisis amilum atau glikogen menjadi maltosa. Akan tetapi, jumlahnya tidak begitu berarti bagi tubuh sebab waktunya yang singkat bereaksi dengan makanan di dalam rongga mulut. Saliva juga mengandung enzim lipase, namun tidak mempunyai arti bermakna bagi manusia.

### **2. Pencernaan di dalam Lambung**

Lapisan mukosa lambung menghasilkan getah lambung. Getah lambung merupakan cairan bening berwarna kuning pucat yang mengandung asam lambung (HCl) dengan pH lebih kurang 1. Getah lambung juga mengandung air (97-99%), sisanya berupa musin, garam anorganik, dan enzim pencernaan pepsin, renin dan lipase.

### 3. Asam lambung (HCl)

Sumber utama asam lambung adalah sel parietal yang menutupi korpus lambung. Sumber  $H^+$  berasal dari  $H_2CO_3$  yang dikatalisis oleh enzim karbonat anhidrase. Bila sel parietal terangsang untuk mensekresikan asam, maka  $H^+/K^+$  ATP-ase menjadi aktif dan pompa  $Cl^-$  meningkat pula aktifitasnya, sehingga  $H^+$  dan  $Cl^-$  disekresikan bersama-sama. Pengganti ion  $Cl^-$  yang memasuki sel dari plasma adalah  $HCO_3^-$  yang mengalir dari plasma ke sel parietal ke dalam plasma. ATP yang digunakan pada pertukaran  $H^+$  dengan  $K^+$  berasal dari mitonondria sel parietal (Gambar 5.1).



Gambar 7.1. Proses Produksi Hcl Oleh Sel Parietal Lambung

Akibat kontak dengan HCl lambung, protein mengalami denaturasi yaitu struktur protein tersier hilang akibat penghancuran ikatan hidrogen. Proses ini memungkinkan terbukanya lipatan rantai polipeptida sehingga menjadi lebih mudah dijangkau oleh kerja enzim

protease. Nilai pH yang rendah juga berperan dalam menghancurkan sebagian besar mikroorganisme yang memasuki saluran cerna.

Sel-sel parietal lambung juga menyekresikan faktor intrinsik, suatu glikoprotein yang memfasilitasi absorpsi vitamin B12 di ileum.

#### **4. Enzim Pencernaan dalam Lambung**

##### **a) Pepsin**

Pencernaan protein dimulai dalam lambung dan enzim yang berperan utama dalam hal ini adalah pepsin. Pepsin dihasilkan oleh sel utama (Chief cell) dalam bentuk pepsinogen. Pepsinogen akan menjadi pepsin dengan bantuan  $H^+$ , selanjutnya pepsin yang terbentuk akan mengaktifkan pepsinogen (autokatalisis). Pepsin termasuk enzim endopeptidase dan spesifik untuk ikatan peptida yang dibentuk oleh asam-asam amino aromatik atau asam amino dikarboksilat.

##### **b) Rennin**

Enzim rennin berfungsi untuk koagulasi susu, penting pada proses pencernaan bayi karena mencegah lewatnya susu secara cepat melalui lambung. Dengan adanya kalsium, maka rennin akan mengubah kasein susu menjadi parakasein secara irreversibel. Selanjutnya parakasein akan dipecah oleh pepsin.

##### **c) Lipase**

Di dalam lambung terdapat lipase lambung dan lipase saliva yang dapat melanjutkan aktifitasnya pada pH yang lebih rendah, karena adanya waktu retensi 2-4 jam. Nilai optimal pH memiliki kisaran cukup luas 3,0-6,0. Substrat utama enzim ini

adalah lemak susu yang mengandung asam lemak rantai pendek. Asam lemak rantai pendek diserap oleh lambung dan selanjutnya masuk ke dalam vena porta.

## **5. Pencernaan dalam Duodenum**

Isi lambung atau kimus (chyme) selama proses pencernaan masuk ke dalam duodenum. Sementara itu, getah pankreas dan empedu juga disekresikan ke dalam duodenum. Oleh karena itu, kimus yang asam akan berubah menjadi alkalis. Perubahan pH ini penting untuk aktifitas enzim yang terdapat di dalam getah pankreas dan usus halus.

### **a) Empedu**

Empedu diproduksi oleh hepar dan disimpan dalam kantung empedu. Komposisi empedu terdiri atas:

- a. Air
- b. Garam anorganik
- c. Asam empedu
- d. Lesitin
- e. kolesterol
- f. Pigmen empedu (antara lain bilirubin)
- g. Protein (misalnya musin)
- h. Senyawa hasil metabolisme (misalnya obat-obatan)

Empedu mempunyai fungsi :

- a. Emulsifikasi : garam empedu mempunyai kesanggupan menurunkan tegangan permukaan. Keadaan ini membuat getah empedu mampu mengemulsi lemak dalam usus dan melarutkan asam-asam lemak. Adanya empedu dalam usus



merupakan faktor yang penting untuk pencernaan dan penyerapan lemak dan penyerapan vitamin yang larut dalam lemak seperti A, D, E dan K. Bila pencernaan lemak terganggu, maka bahan makanan akan gagal dicerna karena lemak akan menutupi partikel makanan tersebut sehingga enzim tidak dapat bekerja. Dalam hal ini, terjadi peningkatan aktifitas bakteri usus berupa pembusukan dan pembentukan gas.

- b. Netralisasi asam : empedu mempunyai pH sedikit di atas 7, sehingga dapat menetralkan kimus yang asam dan mempersiapkannya untuk proses pencernaan dalam usus
- c. Ekskresi : empedu merupakan media ekskresi asam/garam empedu, kolesterol, obat, racun, pigmen, dan bahan-bahan anorganik seperti tembaga, seng dan raksa.

#### **b) Getah pankreas**

Getah pankreas merupakan cairan tidak kental dengan pH yang alkalis (7,5-8). Getah pankreas mengandung enzim tertentu, senyawa organik dan enzim-enzim pencernaan.

Enzim-enzim pencernaan yang terdapat dalam getah pankreas itu adalah:

- a. Tripsin, kimotripsin dan elastase. Ketiga enzim ini seluruhnya disekresikan sebagai zimogen oleh asinar pankreas. Tripsinogen diaktifkan oleh enteropeptidase menjadi tripsin. Tripsin yang terbentuk akan menyerang molekul-molekul tambahan tripsinogen tetapi juga zimogen lainnya dalam getah pankreas dengan membebaskan

kimotripsin dan elastase. Ketiga enzim ini termasuk endopeptidase. Tripsin merupakan enzim spesifik untuk ikatan peptida pada asam amino dasar dan kimotripsin spesifik untuk ikatan peptida yang mengandung residu asam amino yang tak bermuatan, misalnya asam amino aromatik. Elastase mempunyai spesifitas yang agak luas dalam menyerang ikatan sesudah residu asam amino yang kecil seperti lisin, alanin, dan serin

b. Karboksipeptidase

Karboksipeptidase berasal dari zimogen prokarboksipeptidase yang diaktifkan dengan bantuan tripsin. Enzim ini suatu eksopeptidase yang memecah ujung terminal ikatan peptida dengan membebaskan asam amino tunggal

c. Amilase pankreas ( $\alpha$ -amilase)

Enzim ini memecah ikatan 1,4 glikosida pada amilum dan glikogen sehingga menghasilkan maltosa, maltotriosa, oligosakarida bercabang ( $\alpha$ -limit desktrin), glikosakarida tidak bercabang dan glukosa.

d. Lipase pankreas

Enzim bekerja spesifik pada ikatan ester primer posisi 1 dan 3 triasilgliserol

e. Kolesterol esterase

Enzim ini mengkatalisis senyawa ester kolesterol karena penyerapan pada usus dalam bentuk bebas

f. Rnase dan Dnase

Enzim ini memecah asam nukleat menjadi mononukleotida

g. Fosforilase A2

Enzim ini menghidrolisis ikatan ester pada posisi 2 gliserofosfolipid yang berasal dari empedu

## 6. Pencernaan dalam Usus Halus

Usus halus mensekresikan getah usus yang mengandung enzim-enzim pencernaan, yakni :

- a. Aminopeptidase yaitu suatu eksopeptidase yang memecah ikatan peptida di sebelah N asam amino terminal dari polipeptida dan oligopeptida
- b. Dipeptidase akan mencerna dipeptida menjadi asam amino bebas
- c. Disakaridasae dan oligosakaridase, yaitu:
  - $\alpha$ -glikosida (maltase) yang mengeluarkan residu glukosa tunggal dari disakarida dan oligosakarida yang berikatan  $\alpha(1-4)$
  - isomaltase ( $\alpha$ -dekstrinase) akan menghidrolisis ikatan 1-6 pada  $\alpha$  limit dekstrin
  - $\beta$ -galaktosidase (laktase) memisahkan galaktosa dan laktosa
  - sukrase untuk menghidrolisis sukrosa
  - trakalase untuk menghidrolisis trekalosa
- d. fosfatase memisahkan fosfat dari beberapa fosfat organik seperti koksofosfat dan gliserofosfat
- e. polinukleotidase akan memecah asam nukleat menjadi nukleotida

- f. nukleosidase (nukleosida fosforilase) akan mengkatalisis fosforilasi nukleosida dan menghasilkan basa nitrogen dan pentosa fosfat
- g. fosfolipase akan memecah fosfolipid dan menghasilkan gliserol, asam lemak, asam fosfat, dan basa seperti kolin
- h. enterokinase (enteropeptidase) akan mengkatalisis tripsinogen menjadi tripsin

Hasil akhir dari kerja enzim pencernaan adalah mereduksi bahan makanan di dalam diet menjadi bentuk yang dapat diserap serta diasimilasikan. Produk akhir proses pencernaan ini adalah monosakarida (terutama glukosa) untuk karbohidrat; asam amino untuk protein; asam lemak, gliserol serta monoasilgliserol untuk triasilgliserol; dan nukleobasa, nukleosida dan pentosa untuk asam nukleat. Polisakarida dari dinding sel tanaman dan lignin tidak dapat dicerna oleh enzim mamalia merupakan serat diet dan menyusun massa residu dari pencernaan.

## **7. Proses Absorpsi**

Di dalam lambung hanya terjadi sedikit absorpsi, kecuali asam lemak rantai pendek serta sedang dan etanol. Usus halus merupakan organ absorpsi utama. Sekitar 90% bahan makanan yang diingesti diserap sewaktu berjalan melintasi usus halus, demikian pula air. Setelah residu bahan makanan melintas ke usus besar, jumlah air yang diserap menjadi lebih banyak sehingga isi usus yang sebelumnya berbentuk cair di dalam usus halus berangsur-angsur menjadi lebih padat di dalam kolon.

Transpor bahan yang diserap oleh usus terjadi melalui dua lintasan yakni sistem portal hepatic, yang berjalan langsung menuju hati dan mengangkut nutrien larut air, serta pembuluh limfe, yang menuju darah melalui duktus torasikus dan mengangkut nutrien yang larut dalam lemak.

#### **a) Absorpsi Karbohidrat**

Berbagai produk pencernaan karbohidrat diserap dari jejunum ke dalam darah sistem vena porta dalam bentuk monosakarida, terutama sebagai heksosa (glukosa, fruktosa, manosa serta galaktosa) dan sebagai gula pentosa (ribosa).

Ada dua mekanisme yang bertanggung jawab atas absorpsi monosakarida yakni transpor aktif melawan gradien konsentrasi dan transpor fasilitatif mengikuti gradien konsentrasi. Fruktosa diserap lebih lambat dari glukosa dan galaktosa. Absorpsinya berlangsung melalui proses difusi mengikuti gradien konsentrasi dengan bantuan suatu transporter fasilitatif bergantung natrium (GLUT5).

Absorpsi aktif glukosa digerakkan oleh pompa natrium. Sebuah transporter glukosa bergantung natrium (SGLT1) mengikat glukosa sekaligus  $\text{Na}^+$  pada tapak-tapak terpisah, dan mengangkut keduanya melalui membran plasma sel usus. Energi bebas yang diperlukan bagi transpor aktif ini diperoleh dari hidrolisis ATP yang terhubung dengan sebuah pompa natrium yang melepas  $\text{Na}^+$  dari sel, bertukar dengan  $\text{K}^+$ . Selain itu terdapat juga transporter glukosa yang tidak bergantung natrium, GLUT2 yang memfasilitasi transpor gula keluar sel.

## **b) Absorpsi Lemak**

Senyawa 2-monoasilgliserol, asam lemak, dan sejumlah kecil senyawa 1-monoasilgliserol meninggalkan fase minyak pada emulsi lipid dan berdifusi ke dalam misel yang bercampur dengan liposom yang terdiri atas garam empedu, fosfatidil kolin, dan kolesterol, dilapisi oleh getah empedu. Oleh karena bersifat larut air, misel memungkinkan akueosa lumen usus menuju brush border sel mukosa, tempat produk tersebut diserap ke dalam epitel usus

Di dalam dinding usus, senyawa 1-monoasilgliserol lebih lanjut dihidrolisis hingga menghasilkan gliserol bebas dan asam lemak; proses hidrolisis ini dilaksanakan oleh lipase yang berbeda dari lipase pankreas. Senyawa 2-monoasilgliserol akan diubah kembali menjadi triasilgliserol melalui lintasan monoasilgliserol. Penggunaan asam lemak untuk resintesis triasilgliserol pertama-tama membutuhkan konversi asam lemak menjadi asil KoA oleh enzim asil-KoA sintetase.

Triasilgliserol setelah diresintesis di dalam mukosa usus, sedikitpun tidak diangkut ke dalam darah vena porta melainkan bersama-sama dengan fosfolipid, ester kolesteril, kolesterol dan vitamin larut lemak akan membangun kilomikron yang dikumpulkan oleh pembuluh limfe regio abdomen. Selanjutnya akan dilewatkan ke dalam darah sistemik melalui duktus torasikus. Gliserol bebas yang dilepas di dalam lumen usus langsung melintas ke vena porta.

### c) Absorpsi Protein

Pada orang dewasa, sejumlah kecil protein diserap utuh melalui sel usus dengan proses pinositosis. Salah satu contoh pada penyerapan suatu molekul protein yang besar adalah penyerapan vitamin B12, dan faktor intrinsik pada ileum terminal. Faktor intrinsik adalah suatu glikoprotein dengan berat molekul antara 45.000 dan 50.000 yang disekresikan oleh sel oksintik lambung. Faktor intrinsik bergabung dengan vitamin B12 dari makanan. Kompleks antara vitamin B12 dan faktor intrinsik diserap utuh ke dalam sel epitel dan vitamin kemudian dipindahkan ke pembawa lain di dalam plasma.

Sejumlah besar protein endogen dicerna setiap hari, dan diserap sebagai asam amino dan polipeptida. Ada tiga sumber protein endogen:

- a. Lebih kurang 10 gram protein enzim disekresikan ke dalam saluran cerna setiap hari. Sebagian besar akan dicerna dan diserap tetapi beberapa enzim pankreas ditemukan di dalam tinja.
- b. Adanya pergantian yang sangat cepat sel epitel saluran gastrointestinal, keseluruhan mukosa diganti dalam tiga hari. Ini berarti bahwa antara 100 dan 250 gram sel mukosa tertumpah ke dalam lumen usus setiap hari. Jumlah ini sama dengan 10 gram atau lebih protein yang harus dicerna dan diserap.
- c. Pada keadaan normal, sejumlah kecil protein plasma tertumpah ke dalam saluran cerna setiap hari. Jumlah

albumin yang hilang akan melalui jalan ini lebih kurang 1-4 g setiap hari. Protein plasma akan dicerna bersamaan dengan protein lain, hasil pencernaan asam amino kembali ke hati untuk digunakan sebagai resintesa protein plasma. Pada kehilangan protein yang berat dengan kesanggupan sintesis oleh hati tidak sanggup dalam mempertahankan kadar protein plasma yang normal, sehingga akibatnya kadar albumin plasma sangat menurun

Dalam 15 menit sesudah protein dikosongkan dari lambung, sebanyak 30-50% dipecah menjadi peptida kecil dan asam amino. Walaupun hidrolisis di dalam lumen terjadi cepat, tetapi pencernaan sempurna 50 gram protein terjadi 4-6 jam sepanjang usus halus. Hidrolisa protein sempurna tidak perlu untuk penyerapannya, karena polipeptida kecil seperti asam amino tunggal, diserap oleh sel pada puncak vili usus. Polipeptida mengandung 2 atau 3 asam amino diserap lebih cepat dari asam amino bebasnya. Penyerapan dipeptida dan tripeptida tidak membutuhkan  $\text{Na}^+$ . Beberapa polipeptida dihidrolisis menjadi asam amino oleh peptidase pada brush border dan selanjutnya asam amino bebas ditranspor ke dalam sel. Polipeptida yang lain memasuki sel dalam keadaan utuh, dan kemudian dihidrolisis oleh peptidase di dalam sitosol.

Asam amino bebas diserap paling sedikit dengan 3 sistem pengangkutan aktif :

1. Asam amino netral diserap oleh suatu sistem pengangkutan, akibatnya asam amino tersebut saling bersaing satu sama lain



2. Asam amino basa dibawa oleh sistem kedua dengan kecepatan lebih lambat
3. Sistem pengangkutan ketiga untuk prolin dan hidroksiprolin

Sistem pengangkutan asam amino membutuhkan adanya  $\text{Na}^+$  di dalam lumen dan cara pengangkutannya mungkin sama dengan glukosa dan galaktosa. Pada keadaan normal beberapa senyawa nitrogen dapat mencapai kolon, selanjutnya bereaksi dengan bakteri kolon. Amonia yang dibebaskan secara deaminasi akan diserap secara difusi ke dalam darah portal, akhirnya sampai di hati untuk digunakan pada sintesa urea. Pada pasien penyakit hati, amonia yang diserap tidak dapat dipisahkan secara cepat oleh hati, sehingga amonia darah meningkat yang dapat menimbulkan encephalopathy.

#### **d) Absorpsi Air dan Elektrolit**

##### **a. Absorpsi Air, Natrium, dan Kalium**

Usus setiap hari memperoleh kira-kira 2000 ml cairan dari makanan ditambah 700 ml dari sekresi mukosa saluran cerna dan kelenjar-kelenjarnya, dengan hanya kehilangan cairan 200 ml dalam feses.

Dalam usus halus transport  $\text{Na}^+$  adalah penting untuk absorpsi glukosa, asam amino, dan zat lain. Sebaliknya adanya glukosa dalam lumen usus mempermudah reabsorpsi Na. Ini adalah dasar pengobatan pada penderita diare.

Air masuk atau keluar dari usus sampai tekanan osmotik isi lambung sama dengan tekanan osmotik plasma. Osmolalitas isi duodenum mungkin hipertonik atau hipotonik, tergantung pada makanan yang dimakan, tetapi pada saat makann masuk

jejunum osmolalitasnya mendekati osmolalitas plasma. Osmolalitas ini dipertahankan di seluruh sisa usus halus; partikel-partikel aktif osmotik yang dihasilkan oleh pencernaan dibuang oleh absorpsi, dan air bergerak secara pasif ke laur usus menurut selisih osmotik yang ditimbulkan. Pada kolon,  $\text{Na}^+$  dipompa keluar dan air bergerak secara pasif dengannya, melawan selisih osmotik.

Terjadi sekresi  $\text{K}^+$  ke dalam lumen usus, khususnya sebagai komponen mukus, tetapi sebagian besar pergerakan  $\text{K}^+$  melalui mukosa saluran pencernaan disebabkan karena difusi. Pergerakan  $\text{K}^+$  sebanding dengan selisih potensial antara darah dan lumen usus.

### **b. Absorpsi Klorida dan Bikarbonat**

Dalam ileum dan kolon terlihat bahwa 1 klorida secara aktif direabsorpsi dengan ditukar 1 bikarbonat. Alasan mekanisme ini mungkin membuat isi usus alkali untuk menetralkan hasil-hasil asam yang dibentuk oleh bakteri.

## **e) Absorpsi Vitamin dan Mineral**

### **a. Vitamin**

Absorpsi vitamin yang larut dalam air cepat, tetapi absorpsi vitamin yang larut dalam lemak berkurang bila absorpsi lemak berkurang karena kekurangan enzim-enzim pankreas atau bila empedu tidak dapat masuk usus karena obstruksi saluran empedu. Sebagian besar vitamin diabsorpsi dalam usus halus bagian atas kecuali vitamin B diabsorpsi di

ileum dan memerlukan faktor intrinsik yang disekresi oleh kelenjar lambung.

### **b. Kalsium**

Kira-kira 30 – 80% kalsium yang dimakan diabsorpsi. Transport aktif kalsium keluar lumen usus terjadi terutama dalam usus halus bagian atas, dan juga terjadi absorpsi secara difusi. Absorpsi diperbesar oleh adanya 1,25 dihidroksikolekalsiferol (metabolit vitamin D dari ginjal), laktosa, dan protein. Absorpsi ion kalsium ( $\text{Ca}^{++}$ ) dihambat oleh fosfat dan oksalat yang berikatan menjadi garam yang tidak larut.

### **c. Zat Besi**

Ada 2 macam besi dalam sirkulasi, yaitu :

1. Besi yang asalnya dari destruksi eritrosit. Setelah destruksi eritrosit, Fe-nya dapat diangkut kemana-mana dalam tubuh bilamana Fe ini dibutuhkan. Jadi Fe ini tidak perlu diabsorpsi.
2. Besi yang asalnya dari makanan. Fe ini perlu diabsorpsi oleh intestinum. Besi mudah diserap dalambentuk ferro ( $\text{Fe}^{2+}$ ), tetapi sebagian besar besi dalam makanan berbentuk ferri ( $\text{Fe}^{3+}$ ). Maka ferri direduksi menjadi ferro oleh asam klorida dari lambung dan vitamin.

Absorpsi ferro paling banyak terjadi secara aktif di doudenum dan jejunum. Di mukosa doudenum dan jejunum

terdapat apoferritin yang mengikat besi ferro menjadi ferritin. Ferritin dapat diikat oleh beta globulin menghasilkan transferrin yang dapat diangkut melalui plasma darah ke tempat-tempat di mana besi ferro dibutuhkan.

#### **D. Pembentukan Feses**

Sebagian besar absorpsi dalam usus besar terjadi pada  $\frac{1}{2}$  proksimal kolon sehingga disebut kolon absorpsi. Sedangkan kolon distal berfungsi sebagai kolon penyimpan. Seperti pada bagian distal usus halus, mukosa usus besar secara aktif mensekresi ion bikarbonat dan bersamaan itu secara aktif mengabsorpsi ion klorida tambahan dalam jumlah yang sama.

Banyak bakteri, terutama basil kolon, mampu mencernakan sejumlah kecil selulosa sehingga menyediakan sedikit kalori dari nutrisi pada tubuh setiap hari. Zat lain yang dibentuk sebagai hasil aktivitas bakteri adalah vitamin K, vitamin B<sub>12</sub>, tiamin (B<sub>1</sub>), riboflavin (B<sub>2</sub>), dan berbagai gas yang menimbulkan flatus. Vitamin K khususnya penting karena jumlah vitamin K yang di dapat dari makanan dalam jumlah normal tidak cukup untuk mempertahankan koagulasi (pembekuan) darah yang adekuat.

Dalam keadaan normal,  $\frac{3}{4}$  bagian feses merupakan air dan  $\frac{1}{4}$  bagian zat padat yang terdiri dari sekitar 30% bakteri yang mati, 10 – 20% lemak, 10 – 20% zat organik, 2 – 3% protein, dan 30% sisa-sisa makanan yang tidak dapat dicernakan dan unsur-unsur kering getah pencernaan seperti pigmen empedu dan epitel yang mengelupas.

Warna feses yang coklat disebabkan oleh urobilin dan sterkobilin. Bau feses disebabkan oleh kerja bakteri dan jenis makanan yang dimakan. Hasil yang sebenarnya memberi bau adalah skatol, indol, merkaptan, dan hidrogen sulfida (H<sub>2</sub>S).

## DAFTAR PUSTAKA

- Almatsier S, 2007. Penuntun Diet edisi baru. PT Gramedia Pustaka Utama, Jakarta.
- Arisman, MB, 2007. Buku Ajar Ilmu Gizi : Gizi dalam Daur Kehidupan, Penerbit Buku Kedokteran EGC, Jakarta.
- Cani PD, Cedric D, Nathalie MD. 2004. Inulin-type fructans modulate gastrointestinal peptides involved in appetite regulation (glucagon-like peptide-1 and ghrelin) in rats. *British Journal of Nutrition* 92: 521-526.
- Cummings DE, Joost O, 2007. Gastrointestinal regulation of food intake. *Journal of Clinical Investigation* 117, 13-23.
- Delzene NM, Patrice DC, Catherine D, Audrey MN. 2005. Impact of inulin and oligofructose on gastrointestinal peptides. *British Journal of Nutrition* 93, Suppl. 1, S157-S161.
- Dimaraki EV, Craig AJ. 2006. Role of endogenous ghrelin in growth hormone secretion, appetite regulation and metabolism. *Rev endocr Metab Disord* 7:237-249.
- Harper HA, Rodwell V W, Mayes PA. 2003. *Harper's Illustrated Biochemistry*. 26 ed. Lange Medical Publications. California.
- Harjodisastro, D; Ari FS; Lugyanti S, 2006. *Dukungan Nutrisi pada Kasus Penyakit Dalam*, Pusat Penerbitan Departemen Penyakit Dalam FKUI, Jakarta.

- Hirschberg AL, Naessen S, Stridsberg M, Bystrom B, Holte J. 2004. Impaired cholecystokinin secretion and disturb appetite regulation in women with polycystic ovary syndrome. *Gynecol Endocrinol* 19:79-87.
- Koolman J., Rohm KH., 2001. Atlas Berwarna & Teks Biokimia. Alih bahasa: Septelia IW. Hipokrates, Jakarta.
- Klok MD, Jakobsdottir S, Drent ML. 2007. Appetite regulatory peptides. The role of leptin and ghrelin in the regulation and body weight in humans: a review. *Obesity reviews* 8, 21-34.
- Murray RK, Granner DK, Mayes PA, Rodwell VW. 2003. Biokimia Harper. Edisi 25. Terjemahan oleh Andry Hartono. Penerbit Buku Kedokteran EGC, Jakarta.
- Sediaoetama, AD, 2000. Ilmu Gizi untuk mahasiswa dan profesi. Dian Rakyat, Jakarta
- Supariyasa, IDN; Bachyar B; Ibnu F, 2001. Penilaian Status Gizi, EGC, Jakarta.

## GLOSARIUM

**Aponeurosis** adalah membrana fibrosa yang tersusun atas tendo-tendo pipih, berwarna mengkilat seperti mutiara.

**Aponeurosis Latissimus Dorsi** adalah aponeurosis yang terbentang antara tepi lateral m. latissimus dorasi sampai processus spinosus vertebrae.

**Appendix Epiploicum** yaitu lipatan peritoneum viscerale yang berbentuk ovoid dan bertangkai, berisi jaringan lemak.

**Appendix Vermiformis** adalah saluran berbentuk cacing dan berujung buntu, berlubang, dan sempit yang muncul dari dinding posteromedial cecum.

**Cavitas Abdominis** adalah rongga yang terdapat di sebelah internal dan berbatasan langsung dengan fascia transversalis.

**Cavitas Peritonealis** adalah ruang tertutup yang dibatasi oleh permukaan peritoneum parietale dan peritoneum viscerale.

**Cecum** adalah bagian pertama intestinum crassum, berupa kantung berujung buntu.

**Defekasi** adalah suatu refleks spinal yang dengan sadar dapat dihambat dengan menjaga sfingter eksternus tetap berkontraksi dan dapat dibantu dengan melemaskan sfingter dan mengkontraksikan otot-otot abdomen.

**Faktor Intrinsik** adalah suatu glikoprotein dengan berat molekul antara 45.000 dan 50.000 yang disekresikan oleh sel oksintik lambung.

**Fossa (Recessus) Retroperitonealis** adalah cekung di antara lipatan peritoneum dengan bagian-bagian intestinum tertentu. Bangunan ini terjadi karena fleksi atau segmentasi intestinum.

**Gemma Gustatoria** adalah indera pengecap, berbentuk kuntum pada papillae lingualis tertentu.

**Glandula Salivarius** adalah kelenjar yang bermuara atau menyekresi ke dalam cavitas oris.

**Intraperitoneal** yaitu organ yang diliputi oleh peritoneum lebih dari 2/3 bagian, termasuk dalam golongan ini adalah ventriculus, duodenum pars superior, colon transversum dan cecum.

**Isthmus Oropharyngealis** adalah lubang (penyempitan) di antara cavitas oris dan oropharynx.

**Locus Minoris Resistentiae** adalah tempat pada dinding tubuh atau dinding ruangan tubuh, yang berdaya tahan relatif lemah dibanding sekitarnya.

**Pancreas** merupakan organ lunak berlobus yang membentang secara miring melintasi dinding posterior abdomen, dari duodenum ke spleen.

**Papilla Foliata** yaitu lipatan linear mucosa di tepi lidah di dekat sulcus terminalis linguae.

**Perut** adalah suatu regio yang sangat penting di dalam tubuh kita, disebabkan didalam perut ini, akan terdapat banyak organ-organ yang sangat penting di dalamnya, seperti hepar, lien, vesica fellea dan lain-lain.

**Pola Lumbo-Sacral** yaitu pola sistem inervasi alat-alat yang berkedudukan mulai dari flexura coli sinistra hingga anus.

**Pola Thoraco-Vagal** adalah system inervasi alat-alat yang sesuai dengan kedudukan sistem digesti mulai cardia ventriculi sampai dengan flexura coli sinistra.

**Proyeksi Permukaan Basis Appendix** adalah di junction antara 1/3 lateral dan 1/3 intermedia dari garis antara SIAS (*spina iliaca anterior superior*) dexter ke *umbilicus (McBurney's point)*.

**Recessus Hepatorenalis** adalah bagian cavitas peritonii di sisi kanan antara hepar dengan ren dexter dan glandula suprarenalis dexter.

**Rectal Toucher** merupakan pemeriksaan digital dengan memasukkan *digitus indicis manus* (jari II tangan) melalui anus ke arah atas sejauh-jauhnya.



**Retroperitoneal** yaitu organ yang terletak dibelakang cavum peritonii.  
(peritoneum parietale hanya meliputi bagian anterior).

**Taenia Coli** adalah berkas-berkas stratum longitudinale tunica muscularis yang tidak sempurna mengelilingi colon.

**Vagina Musculi Recti Abdominis (Vagina Recti)** adalah kantung atau selubung m. rectus abdominis, yang terbentuk dari bagian-bagian medial aponeurosa: obliquus externus, obliquus internus dan insertio transversus.

**Vesica Fellea** adalah kantung berbentuk buah per yang menempel di facies visceralis lobus dexter hepatis, pada cekung antara lobus dexter dan lobus quadratus hepatis.

## INDEKS

---

### A

absorpsi · 1, 125, 179, 186, 194, 202, 207, 208, 212, 213, 214, 215  
anterior · vii, viii, 6, 7, 9, 15, 18, 25, 27, 29, 32, 36, 37, 38, 40, 45, 52, 54, 55, 57, 60, 64, 67, 68, 70, 72, 73, 74, 76, 77, 80, 81, 87, 88, 95, 96, 97, 107, 145, 148, 154, 155  
asam amino · 1, 113, 160, 161, 171, 173, 179, 182, 183, 188, 194, 197, 202, 205, 206, 207, 210, 211, 212

---

### C

*Cavitas oris* · 4, 5, 6

---

### D

digesti · 1, 52, 91, 92, 106, 157, 181, 182  
digestoria · 1, 2, 6, 35, 46, 47, 48, 49, 112

---

### E

energi · 1, 190, 191, 192, 193, 194, 197, 198, 199  
enzim · 113, 114, 126, 127, 157, 159, 160, 162, 166, 167, 168, 169, 172, 178, 179, 180, 181, 188, 200, 201, 202, 203, 204, 206, 207, 209, 210, 213

epitel · ix, 118, 119, 122, 127, 141, 147, 171, 173, 179, 181, 184, 185, 186, 209, 210, 215

---

### H

histologi · 112  
hormon · 113, 114, 157, 159, 162, 178, 194, 197, 199

---

### I

indera · 116, 117  
inferior · 4, 8, 9, 10, 12, 14, 15, 18, 20, 24, 26, 27, 28, 32, 36, 37, 38, 39, 40, 42, 58, 72, 74, 76, 77, 79, 80, 81, 84, 85, 86, 87, 89, 91, 93, 96, 98, 100, 101, 103, 109, 110, 155

---

### J

jaringan · vii, 1, 3, 10, 24, 28, 33, 46, 53, 60, 66, 83, 109, 113, 115, 117, 118, 119, 122, 123, 124, 127, 128, 133, 134, 147, 148, 149, 158, 162, 169, 172, 183, 198

---

### K

kelenjar · 1, 35, 36, 41, 91, 113, 114, 129, 130, 134, 137, 138, 140, 141, 143, 146,

150, 151, 154, 162, 164, 165, 166, 167,  
171, 174, 179, 200, 212, 214  
kimiawi · 83, 113, 114, 120, 121, 157  
kompaksi · 1

---

## L

lapisan · 3, 28, 29, 33, 40, 46, 47, 52, 83,  
106, 107, 114, 115, 116, 122, 123, 124,  
125, 126, 128, 133, 134, 141, 142, 146,  
149, 153, 173  
linguae · 7, 8, 9, 10, 12, 36, 42

---

## M

mekanis · 1, 83, 113, 121, 157, 158, 173  
molekul · 1, 113, 114, 166, 172, 200, 204,  
210

---

## O

organ · 4, 7, 18, 20, 37, 40, 41, 48, 52, 57,  
82, 87, 90, 91, 92, 100, 106, 107, 109,  
110, 111, 112, 115, 137, 138, 139, 140,  
207

---

## P

pencernaan · i, 1, 35, 47, 52, 91, 105, 112,  
113, 114, 129, 134, 135, 141, 157, 158,  
159, 162, 165, 166, 168, 170, 172, 173,  
174, 177, 178, 179, 180, 181, 182, 183,  
189, 194, 200, 202, 203, 204, 206, 207,  
208, 211, 213, 215

pertumbuhan · viii, 45, 113, 143, 144, 147,  
150, 152, 153, 154, 157, 160, 198  
posterior · viii, 7, 18, 26, 27, 28, 29, 32,  
36, 37, 38, 40, 45, 67, 68, 69, 70, 72,  
73, 74, 76, 77, 80, 83, 84, 85, 86, 95,  
97, 107, 150, 154, 155

---

## S

sekresi · vii, 1, 133, 149, 157, 159, 160,  
161, 162, 164, 165, 166, 167, 171, 173,  
174, 176, 178, 179, 183, 186, 188, 193,  
194, 195, 196, 198, 199, 212, 213  
sel · vii, ix, 1, 3, 40, 45, 81, 107, 113, 114,  
116, 117, 118, 119, 120, 121, 122, 124,  
125, 126, 127, 130, 131, 132, 133, 137,  
139, 146, 147, 148, 149, 150, 151, 154,  
157, 158, 159, 162, 171, 172, 173, 174,  
175, 178, 179, 181, 182, 183, 184, 185,  
186, 195, 196, 197, 199, 201, 202, 207,  
208, 209, 210, 211

---

## T

*Tractus digestivus* · 1, 2, 3, 46

---

## U

usus · vii, viii, ix, 3, 26, 35, 47, 52, 113,  
125, 126, 127, 141, 142, 143, 146, 147,  
148, 149, 151, 152, 153, 154, 155, 157,  
170, 174, 177, 178, 179, 180, 181, 182,  
183, 185, 186, 188, 189, 192, 194, 195,  
196, 197, 199, 203, 204, 205, 206, 207,  
208, 209, 210, 211, 212, 213, 214, 215

## TENTANG PENULIS



**dr. Ahmad Husairi, MAg, M. Imun**, lahir di Kandangan Kab. Hulu Sungai Selatan Provinsi Kalimantan Selatan pada 27 Juni 1971. Riwayat pendidikan dimulai dari Madrasah Ibtidaiyah Hidayatul Islamiyah di Gambut dan tamat pada tahun 1984. Selanjutnya, penulis menyelesaikan sekolah di MTsN Gambut II pada tahun 1987 dan MAN Gambut pada tahun 1990. Penulis kemudian melanjutkan studi di perguruan tinggi umum yaitu Fakultas Kedokteran Unlam dan menyelesaikan Sarjana Kedokteran (sebagai alumnus pertama) pada tahun 1995 dan lulus dokter pada tahun 1998. Penulis kemudian melanjutkan studi S2 di IAIN Antasari Banjarmasin Program Studi Filsafat Islam Konsentrasi Filsafat Hukum Islam pada tahun 2003 dan lulus pada tahun 2005. Penulis selanjutnya mengambil studi S2 di Universitas Airlangga Program Studi Immunologi pada tahun 2014 dan lulus pada tahun 2015.

Penulis bekerja sebagai dosen tetap di Bagian Anatomi Program Studi Pendidikan Dokter FK Unlam sejak tahun 1997. Mata kuliah utama yang diampu oleh penulis adalah Anatomi Kedokteran, Pendidikan Agama Islam, serta Etika Kedokteran, Hukum Kedokteran, dan HAM. Penulis juga mengajar Anatomi dan Pendidikan Agama Islam di Program Studi Kesehatan Masyarakat FK Unlam, Program

Studi Ilmu Keperawatan FK Unlam, dan Fakultas Kedokteran Gigi Unlam. Penulis juga bekerja sebagai dosen luar biasa untuk mata kuliah Anatomi di Fakultas Kedokteran Universitas Palangkaraya Provinsi Kalimantan Tengah. Penulis juga menjadi dosen luar biasa untuk mata kuliah Anatomi di S1 Farmasi FMIPA Unlam, S1 Farmasi Universitas Muhammadiyah Banjarmasin, dan S1 Keperawatan Universitas Muhammadiyah Banjarmasin. Penulis juga menjadi dosen luar biasa untuk mata kuliah Anatomi di berbagai akademi kebidanan dan stikes di Kalimantan Selatan.

Dengan dua bidang latar belakang pendidikan yang telah ditempuh, yaitu bidang agama Islam dan bidang kedokteran, penulis sebelumnya sudah mengarang satu buku sebagai upaya untuk menghilangkan dikotomi antara ilmu kedokteran dan agama Islam.



**dr. Didik Dwi Sanyoto, M.Kes, M.Med.Ed,**

lahir di Pelaihari pada tanggal 7 Maret 1972.

Penulis lulus dokter umum dari Fakultas Kedokteran Universitas Lambung Mangkurat Banjarmasin pada tahun 1998. Kemudian

penulis menempuh pendidikan magister Ilmu Kedokteran Dasar di Fakultas Kedokteran

Universitas Airlangga Surabaya lulus tahun 2003 serta Magister Ilmu Pendidikan Kedokteran di Fakultas Kedokteran Universitas Gadjah Mada Yogyakarta dan lulus tahun 2009. Saat ini penulis adalah dosen tetap pada Divisi Anatomi Departemen Biomedik Fakultas Kedokteran Universitas Lambung Mangkurat Banjarmasin dan telah menghasilkan 2 buku, 1 paten dan beberapa jurnal internasional, serta beberapa kali mendapat hibah penelitian DIKTI.



**Ida Yuliana,dr, M.Biomed.,** lahir di Banjarmasin, 08 Juli 1981, dari pasangan ayah Nasrum (Alm) dan ibu Rabiatul Aslamiah. Telah berkeluarga dengan suami bernama Irfan Maulana, S.Kep, Sp. KMB dan memiliki 3 putra yaitu Fathia Rizki Maulana, Ahmad Syahreza Maulana dan Rayyan Abidzar Maulana. Lulus S1 di Fakultas Kedokteran Universitas Lambung Mangkurat (FK ULM) tahun 2003, lulus S2 di Program Magister Ilmu Biomedik Peminatan Histologi di Fakultas Kedokteran Universitas Indonesia (FK UI) tahun 2012.

Saat ini sebagai dosen tetap di Program Studi Pendidikan Dokter Fakultas Kedokteran Universitas Lambung Mangkurat sejak tahun 2006. Mengampu mata kuliah Histologi, instruktur Skill Modul Keterampilan. Pernah menjadi dosen tamu di Fakultas Kedokteran Universitas Palangkaraya, STIKES Muhammadiyah Banjarmasin, Poltekes Keperawatan dan Gizi Banjarbaru, dan AKBID STIKES Husada Borneo Banjarmasin. Aktif melakukan penelitian sesuai bidang yang dipelajarinya dan artikel ilmiahnya sudah dipublikasikan pada jurnal nasional dan internasional. Pernah tampil sebagai pembicara pada beberapa konferensi nasional dan internasional. Penulis juga pernah menjabat sebagai Kepala Departemen Biomedik FK ULM (tahun 1999 – 2020), coordinator unit penelitian dan pengabdian PSPD FK ULM (tahun 2013-2015). Saat ini menjabat sebagai kepala divisi Histologi PSPD FK ULM, KOC FK ULM dan dewan redaksi jurnal Berkala Kedokteran dan Homestasis.



**Dr. Roselina Panghiyangani, S.Si., M.Biomed** dilahirkan di Banjarbaru pada tanggal 25 September 1970. Penulis menempuh pendidikan S1 prodi Zoologi di Fakultas Biologi UGM Yogyakarta, pendidikan S2 dan S3 di Fakultas Kedokteran Universitas Indonesia bidang Ilmu Biomedik. Penulis adalah staf pengajar S1 dan S2 di Fakultas Kedokteran Universitas Lambung Mangkurat. Penulis juga pernah mendapatkan hibah penelitian dan pengabdian masyarakat Dikti pada sejumlah skim penelitian diantaranya hibah penelitian dosen muda dan hibah strategis nasional. Penulis juga aktif mengikuti seminar nasional dan internasional sesuai dengan bidang keilmuannya. Penulis juga merupakan anggota aktif dari organisasi profesi PAAI dan PBBMI.

1	Full name	<b>Dr. Roselina Panghiyangani S.Si. M.Biomed</b>
2	Sex	Female
3	Position	Associated Profesor
4	Identification number	197009252000032001
5	NIDN	0025097001
6	Birth date and place	Banjarbaru, 25 September 1970
7	E-mail	roselina.darma@gmail.com
8	Phone number	+62 895 1255 0255 (WA)
9	Office address	1. Biomedical Department, Faculty of Medicine Universitas Lambung Mangkurat Jl. Veteran no.128 Banjarmasin. 70232- Indonesia 2. Magister Public Health Programme Faculty of Medicine Universitas



		Lambung Mangkurat Jl. A Yani KM 36-70714 Banjarbaru- South Borneo- Indonesia
10	Faculty	Medicine

### Educational background

Program:	S-1	S-2	S-3
University	Universitas Gadjah Mada	Universitas Indonesia	Universitas Indonesia
Field	Biology	Biomedical	Biomedical
Year of entry - graduate	1989 -1994	1995 - 1998	2010 – 2015
Title of Thesis/Disertasion	Structure testicular histology and quality of spermatozoa of mice were given Caffeine	Influence of giving combination of TE and DMPA to Lipids Peroxidase level and GSH blood rat	Granulosa cell proliferation index and CYP19A1 gene expression: The relationship with FSH receptor gene polymorphism at codon 680 in patients with polycystic ovary syndrome (PCOS)
Supervisor/ promotor	Prof. Dr. Mammed Sagi, MS.	Prof. Dr. Oentoeng Soeradi, MS.	Prof. Drs. Purnomo Soeharso, PhD.



**dr. Asnawati, M.Sc.**, dilahirkan di Alabio Kabupaten Hulu Sungai Utara pada tanggal 05 Maret 1972 dari pasangan bapak Darsuni dan ibu Irniwati (alm). Penulis menempuh pendidikan S1 dan profesi dokter di FK Universitas Lambung Mangkurat (ULM), dan S2 prodi IKD dan Biomedik FK UGM minat Fisiologi. Penulis adalah staf dosen

divisi Fisiologi Departemen Biomedik FK ULM sejak tahun 1998, saat ini mengajar di prodi S1 pendidikan dokter, kesehatan masyarakat, dan psikologi FK ULM; menjadi dosen luar biasa di FKG ULM, prodi S1 Farmasi FMIPA ULM, prodi S1 Farmasi Universitas Muhammadiyah Banjarmasin, dan AKBID Abdi Persada Banjarmasin.



**Dr. dr. Triawanti, M.Kes,** lahir di Surabaya pada tanggal 12 September 1971. Penulis lulus dokter umum dari Fakultas Kedokteran Universitas Lambung Mangkurat Banjarmasin pada tahun 1998. Kemudian menempuh pendidikan magister Ilmu Kedokteran Dasar di Fakultas Kedokteran Universitas Airlangga Surabaya lulus tahun 2002 Pendidikan Doktorat penulis tempuh di Fakultas Kedokteran Universitas Brawijaya Malang Program

Studi Ilmu Kedokteran dan lulus tahun 2012. Saat ini penulis adalah dosen tetap pada Departemen Biokimia dan Biologi Molekuler Fakultas Kedokteran Universitas Lambung Mangkurat Banjarmasin dan pernah menjadi Dekan di Fakultas Kedokteran Universitas Palangka Raya. Penulis telah menghasilkan beberapa buku dan banyak publikasi di jurnal internasional, serta menjadi reviewer jurnal nasional. Sejak tahun 2003 sampai sekarang telah beberapa kali mendapat hibah penelitian DIKTI.