

PENGARUH FRAKSI
DIKLOROMETANA BULBUS
BAWANG DAYAK (Eleutherine
americana Merr.) PADA
STRUKTUR MIKROANATOMI
TESTIS TIKUS (Rattus
norvegicus) YANG DIPAPAR
ASAP ROKOK

Submission date: 14-Sep-2021 03:53PM (UTC+0700)
by Maria Dewi Astuti .

Submission ID: 1648150649

File name: JSTK_9_2_2015_Maria_Muftiana.pdf (400.32K)

Word count: 3826

Character count: 23657

32
PENGARUH FRAKSI DIKLOROMETANA *BULBUS* BAWANG DAYAK (*Eleutherine americana* Merr.) PADA STRUKTUR MIKROANATOMI TESTIS TIKUS (*Rattus norvegicus*) YANG DIPAPAR ASAP ROKOK

*The Effect of Dichloromethane Fraction of BawangDayak Bulbs (*Eleutherine americana* Merr.) on Micro-Anatomy Structure of Rat (*Rattus norvegicus*) Testis Exposed to Cigarette Smoke*

Maria Muftiana^{1*}, Anni Nurliani¹, Maria Dewi Astuti²

¹Program Studi Biologi, ²Program Studi Kimia
 Fakultas MIPA Universitas Lambung Mangkurat
 Jln. A. Yani Km 36 Banjarbaru, Kalimantan Selatan.

*E-mail: mariamuftie@gmail.com

ABSTRAK

Radikal bebas dalam asap rokok dapat menimbulkan efek terhadap system reproduksi antara lain menunjukkan adanya gangguan proses spermatogenesis dan kerusakan struktur tubulus seminiferus testis. Penelitian menggunakan rancangan acak lengkap dengan 6 perlakuan, yaitu P0 (kelompok tanpa perlakuan), P1 (kelompok perlakuan yang hanya diberi paparan asap rokok), P2 (kelompok perlakuan dengan paparan asap rokok dan diberi ekstrak etanol *bulbus* bawang dayak dengan dosis 90 mg/KgBB), P3 (kelompok perlakuan dengan paparan asap rokok dan diberi fraksi diklorometana *bulbus* bawang dayak dengan dosis 30 mg/KgBB), P4 (dosis 60 mg/KgBB) dan P5 (dosis 90 mg/KgBB), setiap perlakuan menggunakan 4 kali ulangan. Sebanyak 24 ekor tikus jantan berumur 4-5 bulan dengan berat 250-350 gram sebagai hewan uji. Perlakuan diberikan setiap hari selama 30 hari. Pada hari ke-31 dilakukan pembedahan untuk mengambil organ testis tikus tersebut, selanjutnya dibuat sediaan mikro anatomi dengan metode parafin dan pewarnaan HE. Hasil penelitian menunjukkan bahwa pemberian fraksi diklorometana *bulbus* bawang dayak (*E. Americana*) berpengaruh terhadap struktur testis tikus yang dipapar asap rokok. Fraksi diklorometana *bulbus* bawang dayak dengan dosis 90 mg/kgBB merupakan dosis yang efektif dalam mencegah penurunan jumlah lapisan sel spermatid dan spermatozoa. Pemberian fraksi diklorometana *bulbus* bawang dayak dosis 90 mg/kgBB memiliki pengaruh yang sama baiknya dengan ekstrak etanol *bulbus* bawang dayak dosis 90 mg/kgBB dalam mencegah penurunan jumlah lapisan sel spermatid dan spermatozoa.

Kata Kunci: *Eleutherine americana*, radikal bebas, fraksi diklorometana, testis

ABSTRACT

The free radicals of cigarette smoke influence the reproduction system in triggering the disruption of spermatogenesis process as well as the damage of seminiferous tubules structure. The study was assessed by a randomized design using 24 male rats (age: 4-5 month, weight: 250-350 g) divided into 6 groups of 4 mice each, they were P0 (non-treatment group), P1 (treatment group, only a cigarette smoke exposure), P2 (treatment group, cigarette smoke exposure and ethanol extract of bawang dayak bulbs with dose 90 mg/KgBW), P3 (treatment group, cigarette smoke exposure and dichloromethane fraction of bawang dayak bulbs with dose 30 mg/KgBW), P4 (dose 60 mg/KgBW), and P5 (dose 90 mg/KgBW). The treatment was administrated daily for 30 days. On day 31, a surgery was conducted to take the testis organ out of the rats, further more micro-anatomy preparation was made with paraffin method and HE staining. The result showed that a dose of 90 mg/KgBW dichloromethane fraction of bawang dayak bulbs was effective to preventing a decrease of the number of spermatids cell layer, and a number of sperm cells. Thus, it can be concluded that the administration of dichloromethane fraction of bawang dayak bulbs (90mg/KgBW) possesses the equal properly in preventing a decrease of the number of spermatids cell layer as well as sperm cells with ethanol extract of bawang dayak bulbs (90 mg/KgBW).

Keywords: *Eleutherine americana*, free radicals, dichloromethane fraction, testis

PENDAHULUAN

Terjadinya pencemaran udara dapat diterangkan dengan tiga proses, yaitu atrisi (*attrition*), penguapan (*vaporization*), dan pembakaran (*combustion*). Dari ketiga proses tersebut, pembakaran merupakan proses yang sangat dominan dalam kemampuannya menimbulkan bahan polutan. Asap rokok adalah hasil dari proses pembakaran yang menimbulkan dampak negatif yaitu dapat menimbulkan berbagai perubahan biokimia dan fisiologi jaringan (Mukono, 2005).

Radikal bebas dalam asap rokok dapat menimbulkan efek terhadap sistem reproduksi antara lain menunjukkan adanya gangguan spermatogenesis, menghambat sel *leydig* sehingga menghambat hormon testosteron dan merusak tubulus seminiferus testis. Kelebihan produksi radikal bebas atau oksigen yang reaktif (ROS, *reactive oxygen species*) dapat merusak sperma, dan ROS telah diketahui sebagai penyebab infertilitas (Dewi, 2011). Aktivitas radikal bebas dapat dihambat oleh antioksidan.

Antioksidan adalah substansi yang diperlukan tubuh untuk menetralkan radikal bebas dan mencegah kerusakan yang ditimbulkan oleh radikal bebas terhadap sel normal, protein, dan lemak. Salah satu tumbuhan yang berpotensi sebagai antioksidan adalah bawang dayak (*Eleutherine americana*). Tumbuhan ini

umumnya digunakan oleh masyarakat pedalaman sebagai obat atau ramuan tradisional. Kandungan yang terdapat dalam bawang dayak terdiri dari senyawa alkaloid, glikosida, flavonoid, fenolik, saponin, triterpenoid, tannin, steroid dan kuinon. Berdasarkan hasil penelitian terdahulu diketahui bahwa pemberian ekstrak etanol *bulbus* bawang dayak (*E. americana*) dengan dosis 60 dan 90 mg/kgBB dapat meningkatkan jumlah sel spermatid yang mengalami penurunan akibat radikal bebas dari paparan asap rokok (Ernawati, 2012).

Penelitian yang lain menunjukkan bahwa fraksi diklorometana *bulbus* bawang dayak memiliki nilai IC₅₀ paling kecil dibandingkan dengan fraksi lain, artinya fraksi ini memiliki aktivitas antioksidan yang lebih baik dibandingkan fraksi-fraksi hasil partisi lainnya (Kuntorini dkk., 2010). Hal ini dapat disebabkan senyawa-senyawa yang memberikan aktivitas antioksidan dengan kepolaran menengah lebih banyak terfraksi pada pelarut diklorometana. Berdasarkan hal tersebut maka ingin dilakukan penelitian lebih lanjut mengenai aktivitas antioksidan dari fraksi diklorometana *bulbus* bawang dayak terhadap struktur testis tikus akibat paparan asap rokok. Pada penelitian ini juga ingin membandingkan daya antioksidan ekstrak etanol dengan fraksi diklorometana *bulbus* bawang dayak dalam mencegah kerusakan struktur testis akibat paparan asap rokok.

METODE PENELITIAN

Pengolahan Simplisia Uji

Sampel yang diperoleh disortasi basah untuk memisahkan dari tanah dan kotoran yang menempel saat pengambilan sampel. Sampel dicuci hingga bersih, dirajang hingga terbentuk potongan-potongan kecil dan dikering anginkan. Selanjutnya dijemur di bawah sinar matahari tidak langsung. Sampel disortasi kering untuk memisahkan kotoran, lalu dihaluskan dengan blender hingga terbentuk serbuk dan diayak sesuai dengan derajat halus.

Pembuatan Fraksi Diklorometana *Bulbus Bawang Dayak*

Bulbus bawang dayak diekstraksi dengan cara maserasi dengan pelarut etanol. Serbuk kasar *bulbus* bawang dayak dimaserasi menggunakan pelarut etanol (1 x 24 jam). Maserasi diulang hingga 5x. Pelarut diuapkan menggunakan *vacuum rotary evaporator* pada suhu pemanasan 40°C sampai pelarut tidak menguap lagi. Filtrat diuapkan kembali di atas *waterbath* dan ditimbang hingga beratnya konstan untuk memastikan pelarut sudah habis dan menghasilkan ekstrak kental. Ekstrak yang diperoleh disebut ekstrak etanol *bulbus* bawang dayak. Ekstrak tersebut kemudian digunakan sebagian untuk perlakuan dan sebagian lagi dilakukan partisi. Ekstrak padat dilarutkan dengan etanol-air kemudian dilakukan partisi dengan pelarut *n*-heksana

sehingga diperoleh fraksi *n*-heksana dan fraksi etanol-air. Fraksi etanol-air dipartisi dengan pelarut diklorometana sehingga diperoleh fraksi etanol cair dan fraksi diklorometana (Kuntorini & Astuti, 2010). Fraksi diklorometana inilah yang akan digunakan untuk perlakuan.

Pengelompokan dan Perlakuan Hewan Uji

Penelitian ini adalah penelitian eksperimental yang menggunakan Rancangan Acak Lengkap (RAL) dengan 6 variabel perlakuan dan 4 kali ulangan untuk masing-masing perlakuan.

- P0 : Kelompok yang tidak diberi perlakuan.
- P1 : Kelompok perlakuan yang hanya diberi paparan asap rokok.
- P2 : Kelompok perlakuan dengan paparan asap rokok yang diberi ekstrak etanol *bulbus* bawang dayak dengan dosis 90 mg/kg BB secara oral.
- P3 : Kelompok perlakuan dengan paparan asap rokok yang diberi fraksi diklorometana *bulbus* bawang dayak dengan dosis 30 mg/KgBB secara oral.
- P4 : Kelompok perlakuan dengan paparan asap rokok dan diberi fraksi diklorometana *bulbus* bawang dayak dengan dosis 60 mg/KgBB secara oral.
- P5 : Kelompok perlakuan dengan paparan asap rokok dan diberi fraksi diklorometana *bulbus* bawang dayak dengan dosis 90 mg/KgBB secara oral.

Perlakuan berlangsung selama 30 hari, pemaparan asap rokok dilakukan pada sore hari dan pemberian ekstrak sertafraksi diklorometana *bulbus* bawang dayak pada pagi hari sebanyak 2 ml. Pada hari ke-31 tikus diterminasi, testisnya diambil untuk dibuat sediaan mikroanatomi.

Pembuatan Sediaan Mikroanatomi Testis Tikus

Pembuatan sediaan mikroanatomi testis tikus menggunakan metode paraffin dilakukan melalui tahapan-tahapan berikut. Tikus dinarkosis dengan eter, lalu dibedah dan diambil organ testisnya. Testis difiksasi ke dalam larutan formalin 4% selama 24 jam. Setelah itu dilakukan *trimming* hingga potongan jaringan berukuran ± 4 mm. Jaringan kemudian didehidrasi dengan alkohol bertingkat mulai dari alkohol 85% selama 1 jam, alkohol 90% (I) selama 1 jam, alkohol 90% (II) selama 1 jam, alkohol absolut (I) selama 1 jam, dan alkohol absolut (II) selama 2 jam. Selanjutnya alkohol dibersihkan dari dalam jaringan dengan menggunakan reagen (*clearing agent*) berupa xilol (I) selama 2 jam dan xilol (II) selama 2 jam. Reagen pembersih ini kemudian diganti perlahan-lahan dengan paraffin melalui tahapan infiltrasi, dimulai dari paraffin cair (I) selama 2 jam dan paraffin cair (II) selama 4 jam.

Proses berikutnya yaitu *embedding*, merupakan proses penanaman jaringan kedalam paraffin cair menggunakan *paraffin*

bath. Setelah terbentuk blok jaringan di dalam paraffin, blok jaringan tadi kemudian dipotong menggunakan mikrotom dengan ketebalan 4 μ m. Lembaran jaringan yang dihasilkan kemudian diapungkan di atas permukaan air dalam *waterbath*, dan lembaran yang terapung tersebut diambil menggunakan kaca objek dengan gerakan menyendok.

Pewarnaan jaringan menggunakan pewarnaan Hematoksilin-Eosin, dimulai dengan perendaman dalam xilol (I) selama 5 menit, xilol (II) selama 5 menit, xilol (III) selama 5 menit, alkohol absolut (I) selama 5 menit, alkohol absolut (II) selama 5 menit, aquades selama 1 menit, Hematoksilin selama 20 menit, aquades selama 1 menit, eosin selama 2 menit, alkohol absolut (III) selama 3 menit, alkohol absolut (IV) selama 3 menit, dan xilol (IV) selama 5 menit. Kemudian dilanjutkan dengan proses *mounting*, jaringan direkatkan dengan entellan dan ditutup dengan kaca penutup.

Pengamatan Struktur Mikro dan Makro Anatomi Testis Tikus

Pengamatan mikroanatomi meliputi pengukuran diameter tubulus seminiferus dan perhitungan jumlah lapisan sel-sel spermatogenik, serta keadaan sel-sel spermatogenik di dalam tubuli seminiferi. Sel-sel spermatogenik yang diamati, meliputi spermatogonium, spermatisit primer, spermatisit sekunder, spermatid, dan

spermatozoa. Pengamatan dilakukan pada tubuli seminiferi yang terpotong bundar dan diambil secara acak. Perhitungan dilakukan pada 3 tubuli dan untuk setiap tubulus diambil 4 data yang diperoleh dari bagian atas kanan, atas kiri, bawah kanan dan bawah kiri. Perhitungan spermatozoa pada lumen tubulus mengikuti cara Johnsen (1970), dalam Aryani(2011) yaitu :

- Nilai 3: Bila jumlah spermatozoa penuh
- Nilai 2: Bila jumlah spermatozoa adalah setengah penuh
- Nilai 1: Bila jumlah spermatozoa adalah sepertiga penuh atau kurang, sampai tidak ditemukan spermatozoa di dalam lumen tubulus.

Penilaian dan pengamatan mikroskopis dilakukan pada pembesaran 400x. Skor dari lapangan pandang dirata-rata, sehingga didapatkan skor untuk masing-masing tikus. Lalu digabungkan untuk menjadi rerata skor kelompok. Data yang dikumpulkan bersifat kuantitatif yaitu berupa parameter perhitungan jumlah lapisan sel-sel spermatogenik pada tubuli seminiferi mulai dari membran basalis ke arah lumen.

Pengukuran diameter tubulus seminiferus dilakukan dengan menggunakan skala mikrometer. Angka hasil pengukuran dicatat dan dikalikan dengan angka kalibrasi dengan stage mikrometer. Data pengamatan terhadap kelainan histologi tubulus seminiferus juga dikumpulkan untuk melengkapi data yang bersifat kualitatif.

Sedangkan pengamatan makro anatomi meliputi pengukuran berat testis pada masing-masing tikus yang kemudian digabungkan untuk memperoleh rerata skor kelompok.

Analisis Data

Peningkatan maupun penurunan jumlah lapisan sel-sel spermatogenik pada tubulus seminiferus pada kelompok uji dapat diketahui dengan membandingkannya dengan hasil dari kelompok kontrol. Sama halnya pada pengukuran diameter tubulus seminiferus dan berat testis, data kuantitatif yang diperoleh dalam penelitian ini diolah secara statistik dan disajikan dalam bentuk *mean* (rerata) dan standar deviasi. Pertama dilakukan uji normalitas Kolmogorov-Smirnov, jika populasi berdistribusi normal, maka dilakukan uji homogenitas varians menurut Lavene (*Lavene test*). Jika data yang diperoleh homogen, lalu dilakukan pengujian dengan uji sidik ragam atau ANOVA $\alpha = 0,05$ untuk mengetahui adanya perbedaan nyata. Jika dengan uji ini terdapat beda nyata maka dilakukan uji Duncan untuk mengetahui letak perbedaan antar perlakuan (Sokal & Rohlf, 1996). Adapun taraf kemaknaan yang dipakai dalam penelitian ini adalah 0,05.

HASIL DAN PEMBAHASAN**Ekstraksi dan Partisi *bulbus bawang dayak (Eleutherine americana Merr.)***

Bahan tumbuhan berupa *bulbus* bawang dayak diperoleh dari daerah

Palangkaraya Provinsi Kalimantan Tengah.

Residu ekstraksi dan fraksinasi *bulbus* bawang dayak (*Eleutherine americana Merr.*) disajikan pada Tabel 1.

Tabel 1. Residu Ekstraksi dan Fraksinasi *Bulbus Bawang Dayak (Eleutherine americana)*

Bahan	Nilai
Sampel bawang dayak	2320 gram
Ekstrak etanol kering	93,33 gram
Rendemen ekstrak etanol	4,022 %
Fraksi Diklorometana	14,97 gram

Tabel 2. Rerata dan standar deviasi jumlah lapisan sel spermatogenik tubulus seminiferus testis tikus yang dipapar asap rokok setelah pemberian fraksi diklorometana *bulbus* bawang dayak selama 30 hari

Perlakuan	Jumlah Lapisan Sel Spermatogenik			Spermatozoa
	Spermatogonium	Spermatosit Primer	Spermatid	
P0	1,49±0,068 ^a	2,02±0,381 ^a	2,43±0,374 ^a	2,22±0,321 ^a
P1	1,27±0,104 ^a	1,45±0,250 ^b	1,83±0,311 ^c	1,60±0,142 ^b
P2	1,43±0,184 ^a	1,81±0,197 ^{ab}	2,33±0,067 ^{ab}	2,20±0,107 ^a
P3	1,29±0,159 ^a	1,70±0,159 ^{ab}	1,89±0,299 ^{bc}	1,97±0,266 ^{ab}
P4	1,33±0,152 ^a	1,72±0,329 ^{ab}	2,16±0,180 ^{abc}	2,12±0,240 ^a
P5	1,395±0,178 ^a	1,74±0,180 ^{ab}	2,29±0,292 ^{ab}	2,18±0,362 ^a

Keterangan :

Angka yang diikuti huruf yang sama adalah berbeda tidak nyata ($\alpha=0,05$)

Tabel 3. Rerata dan standar deviasi diameter tubulus seminiferus (μm) dan berat testis (gram) tikus yang dipapar asap rokok setelah pemberian fraksi diklorometana *bulbus* bawang dayak selama 30 hari

Perlakuan	Diameter Tubulus Seminiferus (μm)	Berat Testis (gram)
P0	301,62±12,20 ^a	1,45±0,049 ^c
P1	286,37±11,02 ^a	1,45±0,142 ^c
P2	289,37±8,40 ^a	1,42±0,042 ^c
P3	289,87±7,68 ^a	1,34±0,084 ^c
P4	296,12±6,14 ^a	1,83±0,016 ^a
P5	297±13,87 ^a	1,58±0,074 ^b

Analisis Jumlah Lapisan Sel Spermatogenik, Diameter Tubulus Seminiferus dan Berat Testis Tikus

Hasil pengamatan terhadap jumlah lapisan sel spermatogenik dan diameter tubulus seminiferus serta hasil pengamatan berat testis tikus yang diberi fraksi diklorometana *bulbus* bawang dayak setelah dipapar asap rokok selama 30 hari disajikan dalam bentuk rerata dan standar deviasi pada Tabel 2 dan Tabel 3.

Hasil analisis data perhitungan jumlah lapisan sel spermatogenik, diameter tubulus seminiferus dan berat testis tikus dengan uji Kolmogorov-Smirnov, menunjukkan bahwa data terdistribusi normal. Uji Levene's test menunjukkan bahwa tidak ada perbedaan varians antar kelompok yang dibandingkan (variens data homogen). Pada uji *One-Way ANOVA*, diketahui bahwa pada data jumlah lapisan sel spermatid dan spermatozoa terdapat perbedaan nilai rerata yang bermakna, sedangkan pada parameter lain nilai tidak terdapat perbedaan nilai rerata yang bermakna. Data parameter spermatid dan spermatozoa kemudian dianalisis lebih lanjut dengan uji Duncan untuk mengetahui letak perbedaan antar perlakuan.

Data pada Tabel 2 menunjukkan bahwa P0 memiliki perbedaan yang bermakna dengan P1 pada jumlah lapisan sel spermatosit primer, spermatid dan spermatozoa. Jumlah lapisan sel spermatid menunjukkan bahwa tidak ada perbedaan yang bermakna pada P2, P4 dan P5 terhadap P0. Perbedaan yang bermakna

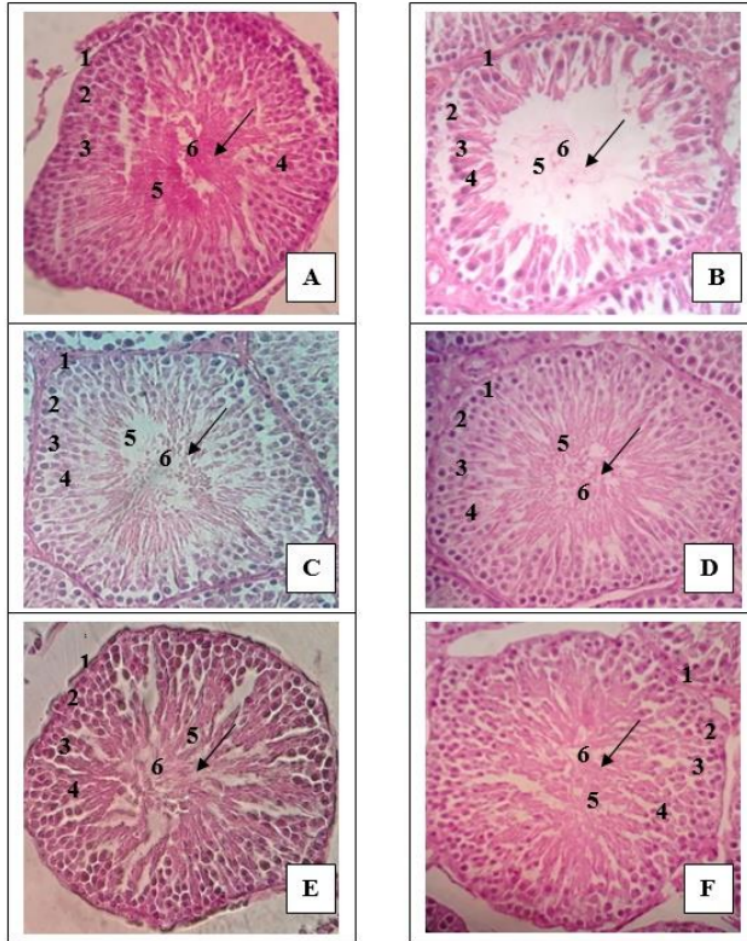
ditunjukkan P3 terhadap P0 pada jumlah lapisan selspermatid. Jumlah spermatozoa menunjukkan bahwa tidak ada perbedaan yang bermakna pada P2, P3, P4, dan P5 dengan P0. Dari Tabel 1 juga dapat diketahui bahwa P2 memiliki perbedaan yang tidak bermakna pada jumlah lapisan selspermatosit primer, spermatid dan spermatozoa terhadap P3, P4, dan P5.

Hasil pengamatan berat testis yang tersaji dalam Tabel 3 menunjukkan bahwa terdapat perbedaan tidak bermakna pada P0 terhadap P1. Perbedaan tidak bermakna juga ditunjukkan pada P3 terhadap P0 namun P4 dan P5 menunjukkan adanya perbedaan yang bermakna terhadap P0. Berat testis pada P2 menunjukkan adanya perbedaan yang bermakna terhadap P4 dan P5 tetapi terhadap P3 tidak terdapat perbedaan yang bermakna. Selain itu Tabel 3 juga menunjukkan bahwa tidak ada perbedaan yang bermakna dari semua perlakuan terhadap diameter tubulus seminiferus.

Gambaran struktur testis tikus

Struktur mikroanatomi testis tikus yang dipapar asap rokok setelah pemberian ekstrak etanol serta fraksi diklorometana selama 30 hari dapat dilihat pada Gambar 1. Gambar 1 (A) menunjukkan kondisi normal tubulus seminiferus testis tikus tanpa paparan asap rokok. Gambaran tubulus seminiferus yang normal tampak tersusun atas lapisan-lapisan sel spermatogenik yang tersusun secara teratur dari membran basalis ke arah lumen meliputi sel spermatogonium,

spermatosit primer, spermatid dan spermatozoa. Sesudah diberi paparan asap



Keterangan :

1. Membran basalis
2. Spermatogonium
3. Spermatosit primer
4. Spematid
5. Spermatozoa
6. Lumen

Gambar 1. Struktur mikroanatomi tubulus seminiferus testis tikus jantan yang dipapar asap rokok selama 30 hari menunjukkan bahwa jumlah sel-sel spermatogenik semakin meningkat dan lumen kembali terisi penuh dengan spermatozoa (✓) seiring dengan meningkatnya pemberian dosis fraksi dikloro metana *bulbus* bawang dayak. Kelompok tanpa perlakuan (A); Kelompok perlakuan yang hanya diberi paparan asap rokok (B); Kelompok perlakuan dengan paparan asap rokok dan diberi ekstrak etanol *bulbus* bawang dayak dengan dosis 90 mg/KgBB (C); Kelompok perlakuan dengan paparan asap rokok dan diberi fraksi diklorometana *bulbus* bawang dayak dengan dosis 30 mg/KgBB (D); dosis 60 mg/KgBB (E) dan dosis 90 mg/KgBB (F). Penampang: melintang; Tebal irisan: 4 μ m; Perbesaran mikroskop: 400x; Pewarnaan Haematoksilin-Eosin (HE)

rokok tampak sel-sel spermatogenik banyak yang rusak dan hilang, lumen tidak terisi penuh oleh spermatozoa dan jarak antar sel lebih renggang (Gambar 1 B).

Sesudah pemberian ekstrak etanol *bulbus* bawang dayak dosis 90 mg/KgBB secara oral, pada Gambar 1 (C) tampak jumlah sel spermatogenik sebanding dengan kelompok kontrol dan lumen terisi penuh oleh spermatozoa. Pada kelompok perlakuan dengan paparan asap rokok dan diberi fraksi diklorometana *bulbus* bawang dayak dosis 30 mg/KgBB secara oral (Gambar 1 D) tampak sel spermatogenik yang hilang lebih sedikit dibandingkan kelompok P1. Gambar 1 (E) menunjukkan bahwa kelompok perlakuan dengan paparan asap rokok dan diberi fraksi diklorometana *bulbus* bawang dayak dosis 60 mg/KgBB secara oral juga mampu memperbaiki kerusakan tubulus seminiferus dan tampak sel spermatogenik mulai berjarak teratur dan melapisi seluruh *membran* basalis dan lumen hampir terisi penuh oleh spermatozoa. Pemberian fraksi diklorometana *bulbus* bawang dayak dengan dosis 90 mg/KgBB pada tikus yang terpapar asap rokok menunjukkan bahwa sel spermatogenik berjarak rapat dan melapisi seluruh *membran* basalis serta lumen terisi penuh oleh spermatozoa (Gambar 1 F).

Gambar 1 D-F menunjukkan bahwa pemberian fraksi diklorometana *bulbus* bawang dayak (P3, P4, dan P5) mampu melindungi struktur tubulus seminiferus testis tikus dari kerusakan yang ditimbulkan

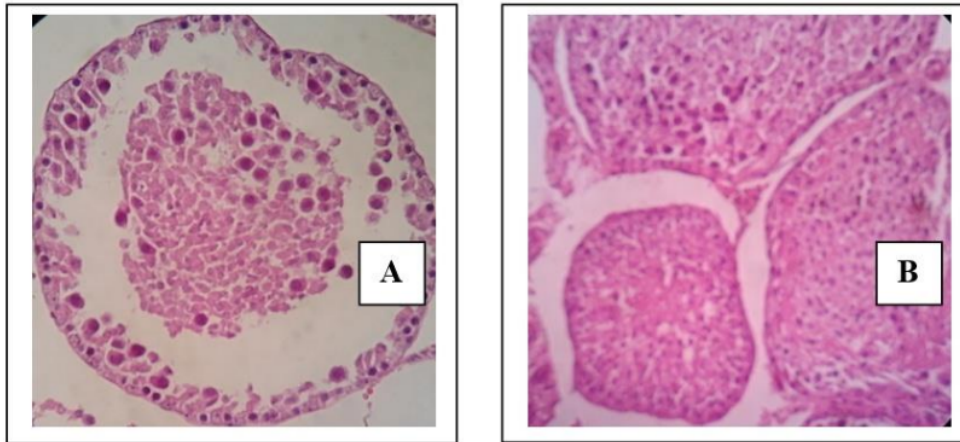
oleh asap rokok sebagai sumber radikal bebas. Hal ini sangat jelas terlihat jika dibandingkan dengan struktur tubulus seminiferus testis tikus yang hanya dipaparkan asap rokok (P1) tanpa pemberian fraksi diklorometana *bulbus* bawang dayak. Struktur mikroanatomi tubulus seminiferus testis yang normal menunjukkan asosiasi sel spermatogenik yang tersusun berlapis dari membran basalis menuju ke arah lumen serta lumen tampak terisi penuh oleh spermatozoa seperti yang ditunjukkan pada P0, P2 dan P5.

Kelainan histologi tubulus seminiferus testis tikus

Kelainan histologi tubulus seminiferus testis tikus jantan yang dipapar asap rokok setelah pemberian ekstrak etanol serta fraksi diklorometana sebagai sumber antioksidan selama 30 hari dapat dilihat pada Gambar 2. Gambar tersebut menunjukkan bahwa akibat dari asap rokok sebagai sumber radikal bebas dapat menyebabkan terjadinya kerusakan atau kelainan histologi tubulus seminiferus testis tikus. Kerusakan yang disebabkan oleh radikal bebas menyebabkan terjadinya kelainan struktur jika ditinjau dari keadaan selnya berupa *sloughing* yaitu peluruhan sel spermatid ke dalam lumen yang dapat dilihat pada Gambar 2 (A). Pada Gambar 2 (B) menunjukkan terjadinya atrofi tubuler yaitu pengecilan ukuran pada diameter tubulus seminiferus testis tikus. Pengukuran kuantitatif terhadap diameter tubulus seminiferus tidak

menunjukkan adanya perbedaan bermakna antar seluruh perlakuan. Namun demikian, pengamatan secara kualitatif menemukan adanya atrofotubuler walaupun jumlahnya

tidak signifikan dan kelainan ini hanya ditemukan pada kelompok perlakuan yang hanya diberi paparan asap rokok (P1).



Gambar 2. Kelainan histologi tubulus seminiferus testis tikus jantan yang dipapar asap rokok setelah pemberian ekstrak etanol dan fraksi diklorometana *bulbus* bawang dayak selama 30 hari. *Sloughing* (A); *Atrofi tubuler* (B). Penampang: melintang; Tebal irisan: 4 μm ; Perbesaran mikroskop: 400x; Pewarnaan Haematoksin-Eosin (HE)

Gangguan dari radikal bebas terhadap spermatogenesis di dalam tubulus seminiferus dapat menghambat pembelahan sel ataupun kemampuan sel untuk berdiferensiasi sehingga berpengaruh pada jumlah lapisan sel-sel spermatogenik. Radikal bebas dapat diatasi oleh antioksidan yang merupakan suatu molekul stabil yang dapat memberikan elektron kepada radikal bebas dan menetralkannya. Pada penelitian ini, pemberian fraksi diklorometana *bulbus* bawang dayak (*E. americana*) dapat melindungi struktur dan jumlah lapisan sel

spermatogenik dari dampak negatif asap rokok sebagai sumber radikal bebas.

Menurut Kuntorini dkk. (2010) *bulbus* bawang dayak (*Eleutherine americana* Merr.) diketahui mengandung senyawa metabolit sekunder golongan naftokuinon. Banyak senyawa turunan naftokuinon diketahui memiliki bioaktivitas sebagai antikanker maupun antioksidan. Hasil penelitian Kartasiah (2011) menunjukkan bahwa senyawa hasil isolasi dari fraksi diklorometana adalah senyawa turunan naftokuinon yaitu 8-metoksi-2-(3,6,6,trimetil)-sikloheksan-2-eniloksi-[1,4]-naftokuinon.

Berdasarkan data-data spektroskopi dan perbandingan dengan literatur diketahui bahwa senyawa antioksidan dari fraksi diklorometana *bulbus* bawang dayak (*Eleutherine americana* Merr.) merupakan senyawa turunan naftalena yaitu eleutherol (Astuti & Kuntorini, 2010).

Senyawa fenolat cenderung mudah larut dalam air karena umumnya berikatan dengan gula sebagai glikosida dan biasanya terdapat dalam vakuola sel. Diduga senyawa fenolat mampu beresonansi dan membentuk ikatan senyawa radikal antioksidan yang lebih stabil dan tidak berbahaya bagi sel tubuh (Ernawati, 2012). Senyawa fenolat termasuk dalam antioksidan primer. Mekanisme kerja antioksidan primer yaitu dapat bereaksi dengan radikal bebas atau mengubahnya menjadi produk yang stabil dan mencegah terbentuknya radikal bebas baru karena senyawa ini dapat merubah radikal bebas yang ada menjadi molekul yang berkurang dampaknya serta mampu memperbaiki kerusakan yang timbul akibat radikal bebas (Wardhanu, 2012).

KESIMPULAN

Berdasarkan hasil penelitian yang telah dilakukan, dapat diambil kesimpulan bahwa:

1. Pemberian fraksi diklorometana *bulbus* bawang dayak (*E. americana*) berpengaruh terhadap struktur testis tikus yang dipapar asap rokok.
2. Fraksi diklorometana *bulbus* bawang dayak dengan dosis 90 mg/kgBB

merupakan dosis yang efektif dalam mencegah penurunan jumlah lapisan sel spermatid dan spermatozoa.

3. Pemberian fraksi diklorometana *bulbus* bawang dayak dosis 90 mg/kgBB memiliki pengaruh yang sama baiknya dengan ekstrak etanol *bulbus* bawang dayak dosis 90 mg/kgBB dalam mencegah penurunan jumlah lapisan sel spermatid dan spermatozoa.

DAFTAR PUSTAKA

- Aryani, R. 2011. Pengaruh Asap Briket Batubara Non-Karbonisasi terhadap Jumlah Spermatozoa pada Lumen Tubulus Seminiferus Mencit (*Mus musculus* L.). *Jurnal Mulawarman Scientific*. **10**(1): 21-28.
- Dewi, E. R. S. 2011. Pengaruh Pemberian Fraksi Buah Mengkudu Terhadap Histopatologi Testis Tikus Putih Setelah Menghirup Asap Rokok. *Bioma*. **1**(2):113-122.
- Ernawati. 2012. Efek Antioksidan Fraksi Etanol *Bulbus Bawang Dayak* (*Eleutherine americana* Merr.) Terhadap Struktur Mikroanatomi Tubulus Seminiferus Testis Tikus yang Dipapar Asap Rokok. *Sains dan Terapan Kimia*. **6**(2): 93-100.
- Kartasih. 2011. *Isolasi dan Karakterisasi Senyawa dari Fraksi Diklorometana Bulbus Bawang Dayak* (*Eleutherine americana* Merr.) Serta Uji Aktifitasnya Sebagai Antioksidan. Skripsi. Program Studi S-1 Kimia Fakultas Matematika dan Ilmu Pengetahuan Alam Universitas Lambung Mangkurat, Banjarbaru. (Tidak dipublikasikan)

- ³ Kuntorini, E. M. & M. D. Astuti. 2010. Penentuan Aktivitas Antioksidan Ekstrak Etanol *Bulbus* Bawang Dayak (*Eleutherine americana*). *Sains dan Terapan Kimia*. **4**(1): 15-22.
- Kuntorini, E. M., M.³ D. Astuti, & L. H. Nugroho. 2010. Struktur Anatomi dan Aktivitas Antioksidan *Bulbus* Bawang Dayak (*Eleutherine americana* Merr.) dari Daerah Kalimantan Selatan. *Journal of Biological Researches*. **16**(1): 1-7.
- ³⁰ Mukono, H. J. 2005. *Toksikologi Lingkungan*. Airlangga University Press, Surabaya.
- Wardhanu, A. P. 2012. *Antioksidan* <https://apwardhanu.wordpress.com/2012/08/06/antioksidan-2/.html>. (diakses tanggal 24 November 2014).

PENGARUH FRAKSI DIKLOROMETANA BULBUS BAWANG DAYAK (*Eleutherine americana* Merr.) PADA STRUKTUR MIKROANATOMI TESTIS TIKUS (*Rattus norvegicus*) YANG DIPAPAR ASAP ROKOK

ORIGINALITY REPORT

17%

SIMILARITY INDEX

12%

INTERNET SOURCES

10%

PUBLICATIONS

5%

STUDENT PAPERS

PRIMARY SOURCES

1 jka.stikesalirsyadclp.ac.id 1%
Internet Source

2 ejournal.umm.ac.id 1%
Internet Source

3 publikasiilmiah.unwahas.ac.id 1%
Internet Source

4 ejournal.unsrat.ac.id 1%
Internet Source

5 juke.kedokteran.unila.ac.id 1%
Internet Source

6 Ririen S.S. Bilondatu, Meilany Durry, Poppy Lintong. "GAMBARAN HISTOPATOLOGIK TESTIS TIKUS WISTAR (*Rattus norvegicus*) SETELAH PEMBERIAN MONOSODIUM GLUTAMATE (MSG)", *Jurnal e-Biomedik*, 2016
Publication

7	Internet Source	1 %
8	Submitted to Academic Library Consortium Student Paper	1 %
9	doaj.org Internet Source	1 %
10	Febry Astuti Abu, Yusriadi Yusriadi, Muhammad Rinaldhi Tandah. "FORMULASI SEDIAAN SABUN CAIR ANTIBAKTERI MINYAK ATSIRI DAUN KEMANGI (<i>Ocimum americanum</i> L.) DAN UJI TERHADAP BAKTERI <i>Staphylococcus epidermidis</i> dan <i>Staphylococcus aureus</i> ", <i>Jurnal Farmasi Galenika (Galenika Journal of Pharmacy) (e-Journal)</i> , 2015 Publication	<1 %
11	yi2ncokiyute.blogspot.com Internet Source	<1 %
12	dokumen.tips Internet Source	<1 %
13	journal-medical.hangtuah.ac.id Internet Source	<1 %
14	anfis-mariapoppy.blogspot.com Internet Source	<1 %
15	Buana Dewanti Wimpi, Diana Natalia, Effiana Effiana. "Uji aktivitas antijamur ekstrak etanol	<1 %

Eleutherine americana Merr. terhadap
Microsporum canis secara in vitro", Jurnal
Cerebellum, 2019

Publication

16

Milary Wuisan, Lydia Tendean, Janette M. Rumbajan. "Pengaruh ekstrak kulit buah manggis Garcinia mangostana L.) terhadap kualitas spermatozoa tikus wistar (Rattus norvegicus) yang dipapari asap rokok", Jurnal e-Biomedik, 2016

Publication

17

annisanfushie.wordpress.com

Internet Source

18

hanifahalfiah.blogspot.com

Internet Source

19

kiarasosweet.blogspot.com

Internet Source

20

Submitted to Universitas Tadulako

Student Paper

21

Yuliani Winarti, Sri Sunarti. "Pendidik Sebaya Sebagai Metode alternatif dalam Peningkatan Pengetahuan Mencegah Narkolema (Narkoba Lewat Mata) pada Siswa SMPN 4 Di Samarinda", JURNAL DUNIA KESMAS, 2020

Publication

22

dianaserangmo.blogspot.com

Internet Source

<1 %

<1 %

<1 %

<1 %

<1 %

<1 %

<1 %

23

ejournalunb.ac.id

Internet Source

<1 %

24

repository.unpas.ac.id

Internet Source

<1 %

25

Sri Wahyuni, Siti Nuryanti, Minarni Rama Jura. "Uji Daya Hambat Ekstrak Bawang Hutan (Eleutherine palmifolia (L.) merr) dari Matantimali Terhadap Pertumbuhan Jamur *Candida albicans*", Jurnal Akademika Kimia, 2017

Publication

<1 %

26

Submitted to Universitas Jenderal Soedirman

Student Paper

<1 %

27

repository.trisakti.ac.id

Internet Source

<1 %

28

repository.unand.ac.id

Internet Source

<1 %

29

Nur Bebi Ulfah Irawati, Sutyarso Sutyarso, Hendri Busman. "PENGARUH PEMBERIAN EKSTRAK ETANOL JAHE MERAH (*Zingiber officinale* Roxb var *Rubrum*) TERHADAP JUMLAH SPERMATOGENIK MENCIT (*Mus musculus* L.) YANG DIINDUKSI SIPROTERON ASETAT", Jurnal Ilmiah Biologi Eksperimen dan Keanekaragaman Hayati, 2016

Publication

<1 %

30

tekniklingkunganunlam2015.wordpress.com

Internet Source

<1 %

31

vibdoc.com

Internet Source

<1 %

32

Annaas Budi Setyawan, Burhanto Burhanto.
"Teh bawang dayak (Eleutherine americana
Merr) menurunkan tekanan darah sistolik dan
diastolik pada pasien hipertensi", Riset
Informasi Kesehatan, 2019

Publication

<1 %

33

Dendy Murdiyanto, Delta Sukma Andrian.
"EVALUASI SITOTOKSISITAS SERAT DAUN
NANAS (Ananas comosus (L.) Merr) DAN
POLYETHYLENE SEBAGAI FIBER REINFORCED
COMPOSITE", B-Dent: Jurnal Kedokteran Gigi
Universitas Baiturrahmah, 2019

Publication

<1 %

34

Junita Iriandini, Lydia Tendean, Benny
Wantouw. "PENGARUH APLIKASI CAHAYA
TERHADAP SPERMATOZOA MENCIT JANTAN
(MUS MUSCULUS L)", Jurnal e-Biomedik, 2013

Publication

<1 %

35

Shalsabila Jasmira Aisyah. "Identifikasi Efek
Protektif Berupa Antioksidan Terhadap
Antioksidan", Jurnal Ilmiah Kesehatan Sandi
Husada, 2020

Publication

<1 %

36

Yurnadi Yurnadi, Puji Sari, Dwi Ari Pujiyanto, Oentoeng Soeradi. "The Effect of Injection with Papaya (*Carica Papaya* L.) Seed Extract on Sperm Concentration and Spermatogenic Cells of Male Rats (*Rattus norvegicus* L.) Strain LMR.", *Makara Journal of Health Research*, 2016

Publication

<1 %

37

catatanmahasiswa.wfk.blogspot.com

Internet Source

<1 %

38

cemilanlande.wordpress.com

Internet Source

<1 %

39

savana-cendana.id

Internet Source

<1 %

40

Chessy Sripratiwi. "Perubahan Berat dan Histologi Testis Tikus Putih Jantan (*Rattus Norvegicus*) Akibat Pemberian Fraksi Daun Jambu Biji Merah (*Psidium Guajava* L.)", *Biomedical Journal of Indonesia: Jurnal Biomedik Fakultas Kedokteran Universitas Sriwijaya*, 2019

Publication

<1 %

41

Recky Patala, Niluh Puspita Dewi, Meilinda Handayani Pasaribu. "Efektivitas Ekstrak Etanol Biji Alpukat (*Persea americana* Mill.) Terhadap Kadar Glukosa Darah Tikus Putih Jantan (*Rattus Novergicus*) Model

<1 %

Hiperkolesterolemia-Diabetes", Jurnal Farmasi Galenika (Galenika Journal of Pharmacy) (e-Journal), 2020

Publication

-
- 42 Rifda Naufa Lina, Sofiyatul Nurul Jannah. "Uji Efektivitas Ekstrak Etanol Daun Bugenvil (*Bougenvillea Spectabilis*) terhadap Penurunan Kadar Kolestrol Total Mencit Yang di Induksi Pakan Tinggi Lemak", Biomedika, 2019
Publication <1 %
-
- 43 edoc.site
Internet Source <1 %
-
- 44 jurnal.ar-raniry.ac.id
Internet Source <1 %
-
- 45 romadhonlubismedan.wordpress.com
Internet Source <1 %
-
- 46 www.neliti.com
Internet Source <1 %
-
- 47 Feri Supriadi, Rosmawati Rosmawati, Titin Kurniasih. "The Use of Blood Flour as a Substitute for Fish Meal in Feed of BEST Nile Tilapia (*Oreochromis niloticus*)", JURNAL MINA SAINS, 2018
Publication <1 %
-
- 48 Felisia R. Hargono. "GAMBARAN HISTOPATOLOGIK TESTIS MENCIT SWISS (Mus <1 %

musculus) YANG DIBERI KEDELAI (Glycine max) DAN PAPARAN DENGAN ASAP ROKOK", Jurnal e-Biomedik, 2013

Publication

49

Rafi'a Adinda Putri, Herny E.I. Simbala, Deby A. Mpila. "UJI AKTIVITAS ANTIBAKTERI EKSTRAK ETANOL BAWANG DAYAK (Eleutherine americana Merr) TERHADAP BAKTERI Staphylococcus aureus, Escherichia coli DAN Salmonella typhi", PHARMACON, 2020

<1 %

Publication

Exclude quotes Off

Exclude matches Off

Exclude bibliography Off